

# Agricola の 肖像画

George Bauer  
(1494 1555)  
ザクセン



GEORG AGRICOLA

HERVORRAGEND ALS NATURFORSCHER UND ARZT  
WURDE ZUM KÜNDER DER GROSSEN LEISTUNGEN DER  
DEUTSCHEN TECHNIK, ZUM HERVORRAGENDEN FORSCHER  
UND DARSTELLER DES MITTELALTERLICHEN  
BERG- UND HUTTENWESENS

SEINEM ANDENKEN GEWIDMET

DEUTSCHES MUSEUM  
VON MEISTERWERKEN DER NATURWISSENSCHAFT UND TECHNIK

# 採鋁冶金技術書 (Agricola 著)

1556年

[ 鋁物について ]

鋁夫の病気について  
詳細に記載

粉塵が鋁夫の肺をおかし，鋁夫達は若くして死亡。  
女は一生のうちに7人も8人も  
の夫をもった。

GEORGII AGRICOLAE  
DE RE METALLICA LIBRI XII. QUI-  
bus Officia, Instrumenta, Machinae, ac omnia deniq; ad Metallis-  
cam spectantia, non modo luculentissimè describuntur, sed & per  
effigies, suis locis insertas, adiunctis Latinis, Germanicisq; appella-  
tionibus ita ob oculos ponuntur, ut clarius tradi non possint.

E I V S D E M

DE ANIMANTIBVS SVBERRANEIS Liber, ab Autore re-  
cognitus: cum Indicibus diuersis, quicquid in opere tractatum est,  
pulchrè demonstrantibus.



BASILEAE M. D. LVI.

Cum Privilegio Imperatoris in annos v.  
& Galliarum Regis ad Sexennium.

# 中世の坑内労働

中世では劣悪な環境中での労働が一般的であった



# 中世の坑内労働

## 2



# Bernardino Ramazzini の 肖像画

1633 ~ 1714

イタリア



# Da morbis Artificum Diatriba

Ramazzini 著。  
1700年，出版。

職業病に関する最も偉大な古典書。

当時までに出現した職業病があますところなくとりあげられている。

DE  
MORBIS ARTIFICUM

DIATRIBA

BERNARDINI RAMAZZINI

IN PATAVINO ARCHI-LYCEO

Practicae Medicinæ Ordinariæ  
Publici Professoris,

ET NATURÆ CURIOSORUM COLLEGIÆ

*Illustriss. & Excellentiss. DD. Eiusdem*

ARCHI-LYCEI

MODERATORIBUS

D.



MUTINÆ M. DCC.

Typis Antonii Cappoi, Impressoris Episcopalis.  
Superioris Curia.

# 陶器師

De Morbis Artificum  
Diatriba (働く人々の病  
気)には、鉱山労働者を  
はじめ、鍍金作業者・マ  
ッサ・ジ師・化学者・陶  
器師・錫取扱者・ガラス  
製造者・画家・硫黄取扱  
・鍛冶屋など54種の職業  
による病気が記載されて  
いる。



# 煙突掃除少年

イギリスでは18世紀に石炭の使用が増え多数の煙突掃除人を必要としたが、細い煙突に入るには主に少年達が使われた。この少年達の陰部に皮膚癌が発生して、Percival Pott (1714-1778) によって職業との結び付きが明らかにされた。これによって社会的な大問題に発展し、煙突掃除少年保護法が制定された。





# 足尾銅山 手掘り作業

1901年刊行  
「風俗画報」表紙より



# 佐渡鉱山の 絵葉書



# 明治末期の炭坑の女子労働者



日本産業文化変遷史より

当時、坑内では女子も褌をしめただけの裸体で作業していたという。女子の坑内労働は1933年に法律で禁止された。

# ヘップサンダルの底張り作業



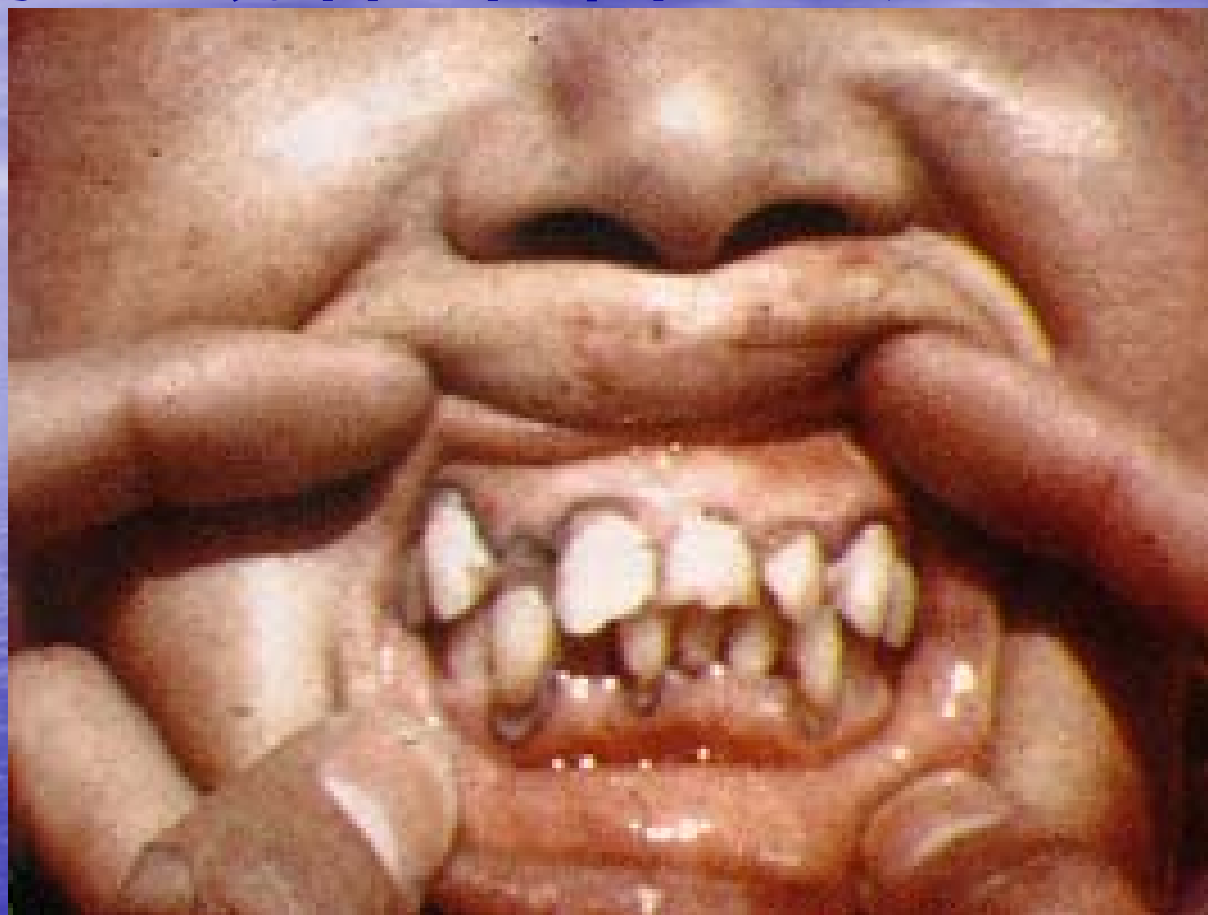家内工業でゴムのりの溶剤にベンゼンを使い、  
多数の中毒患者が出現した。

# 鉛中毒患者の上肢伸筋麻痺



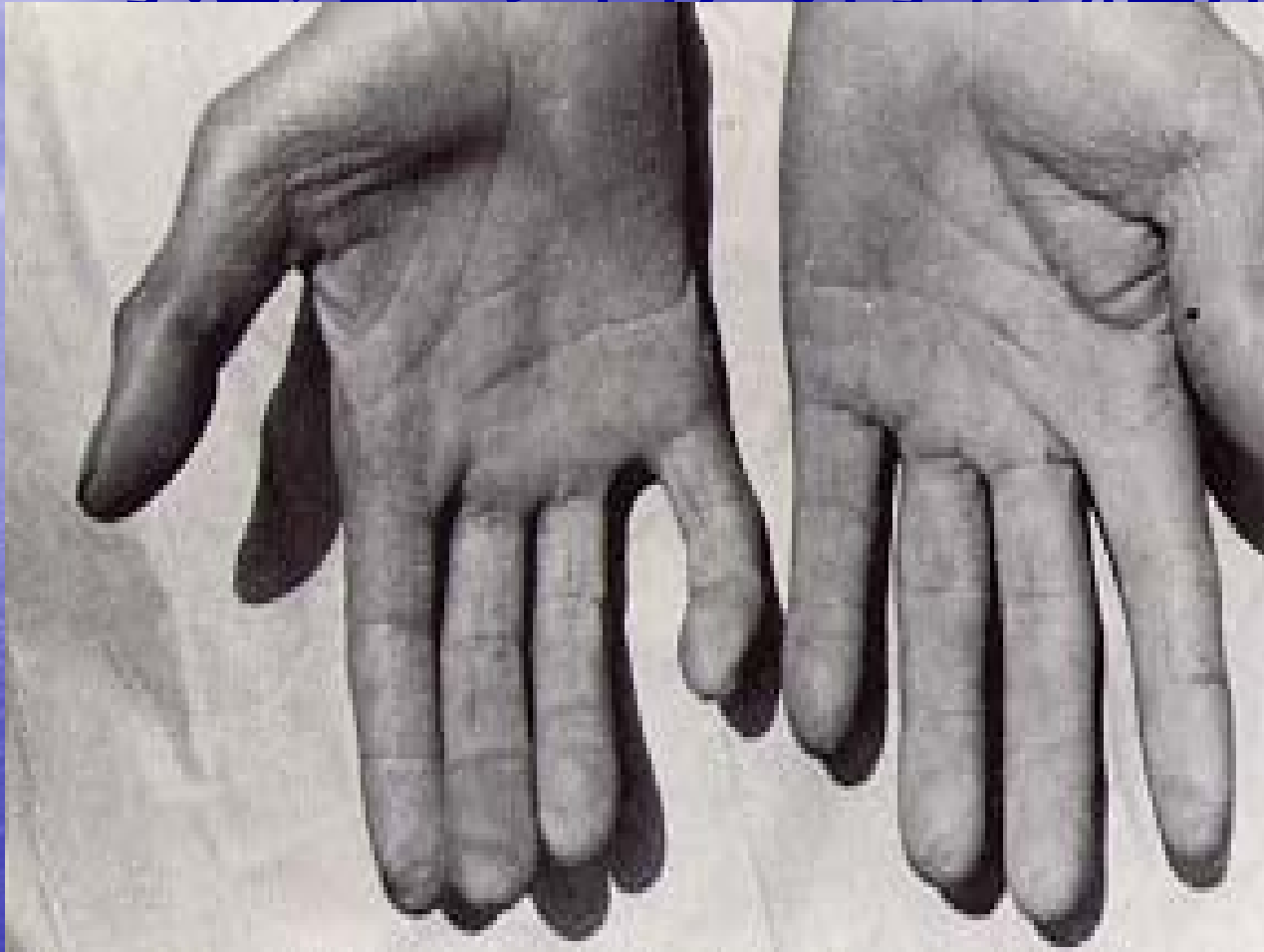
27歳，男性。鉛精錬作業に5年間従事。右上腕伸筋に麻痺と著明な委縮を来たし右の手関節を伸ばすことができない。

# 印刷工場作業者にみられた鉛縁



印刷工場の雑作業に25年間従事。  
歯齦縁に歯牙に接して幅1～2mmの暗青色の線条を認める。

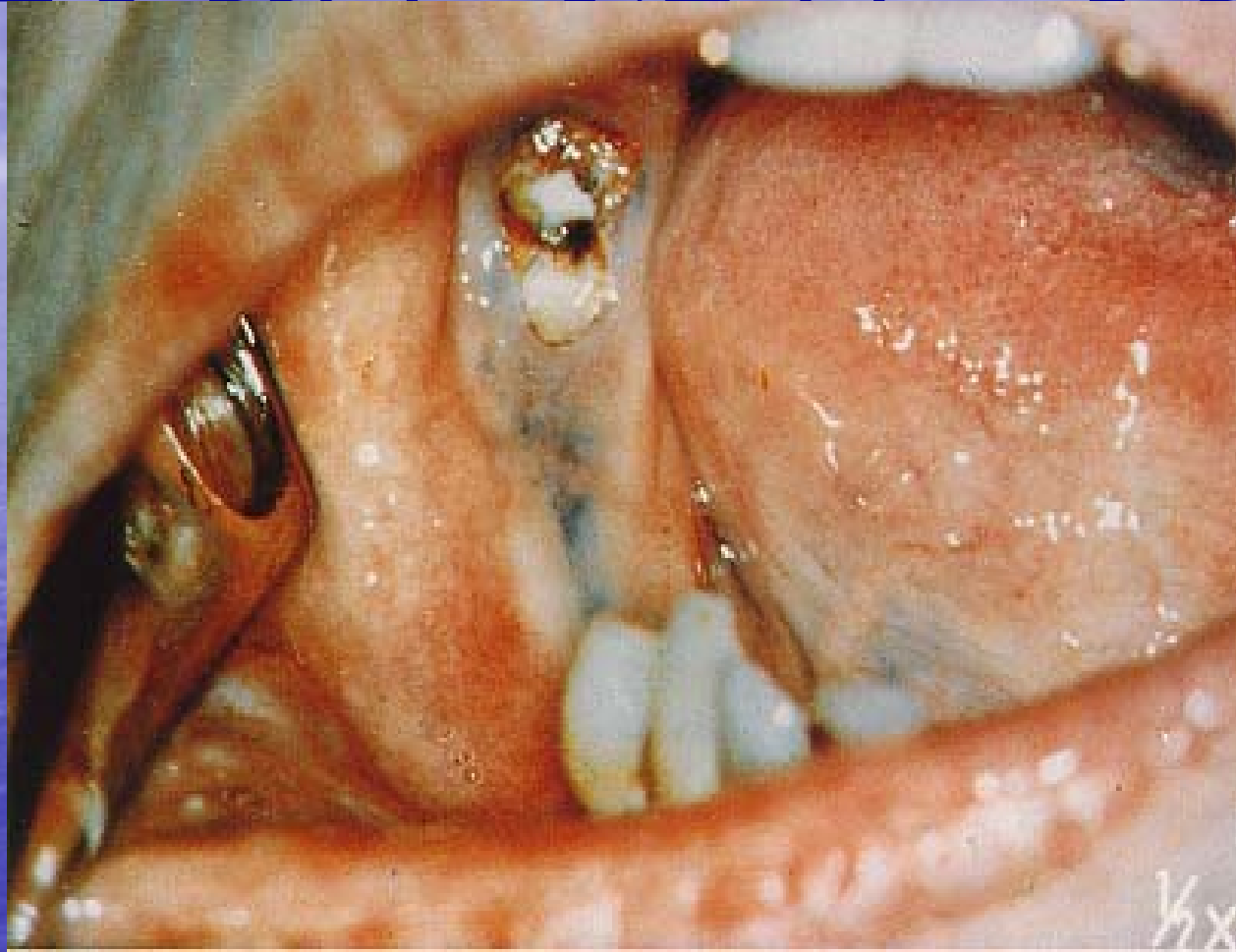
# 鉛中毒患者の右尺骨神経麻痺



熔鉛，被鉛作業に38年従事。

右上肢は軽度削瘦し，右手の骨間筋，蟲様筋の委縮著明，掌骨間溝状陥没し，小指は反屈曲位をとり，自動的伸展不能。

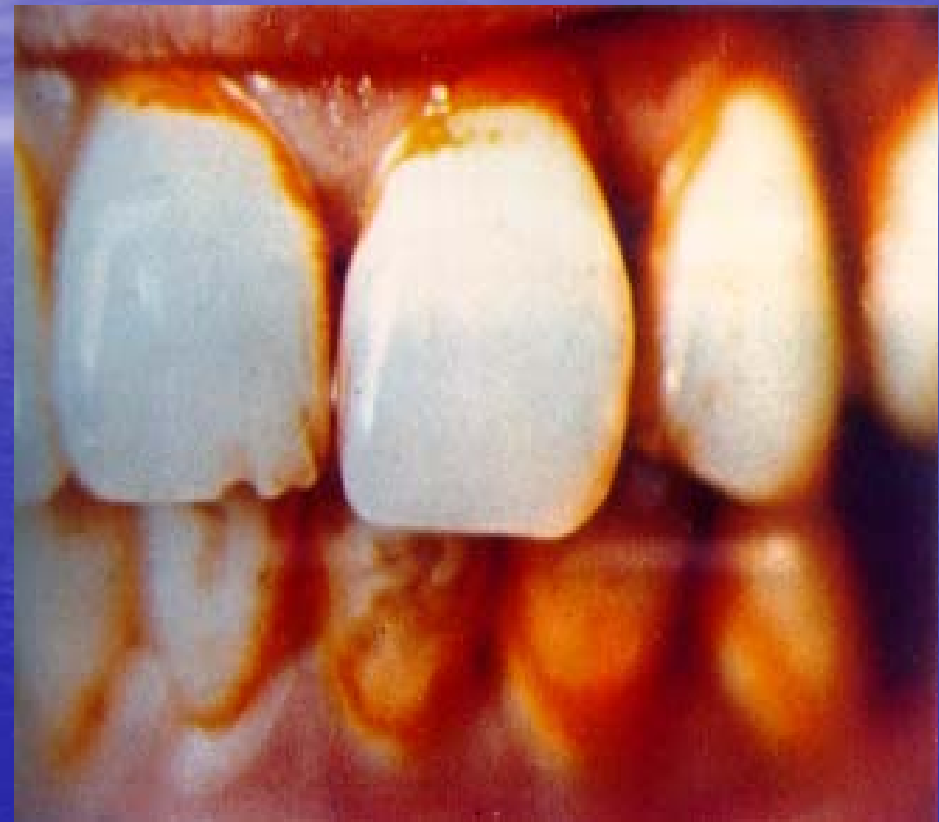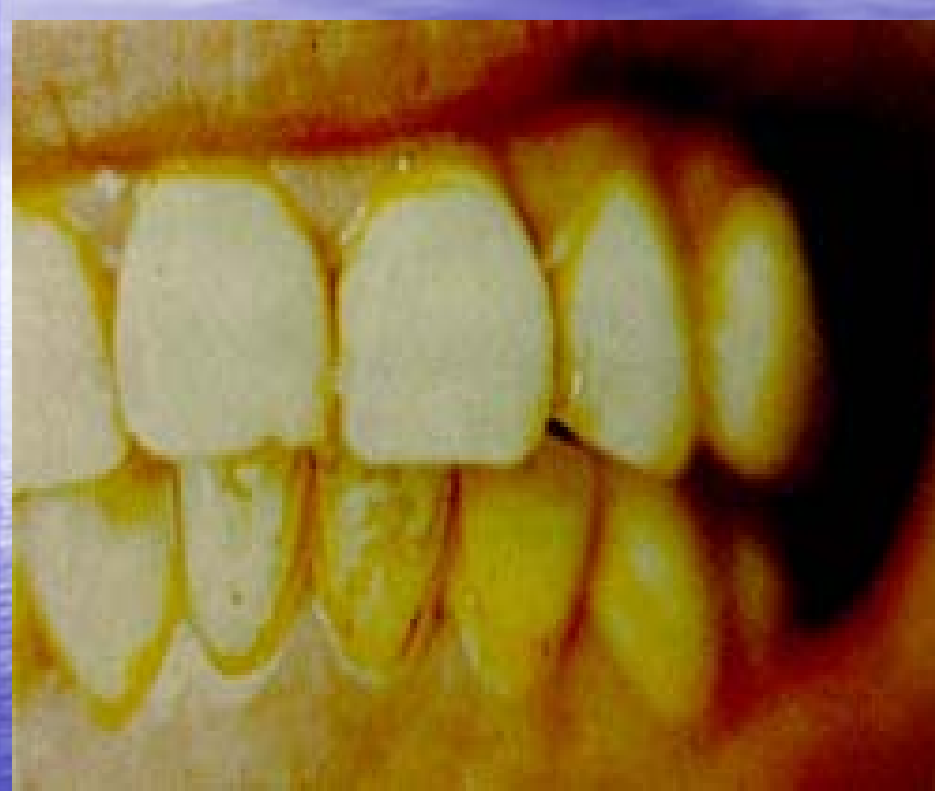# 慢性水銀中毒患者の水銀縁



54歳，男性。水銀精製販売，25年間従事。  
抜歯後の所見で，明らかな歯齦の着色がみられる。

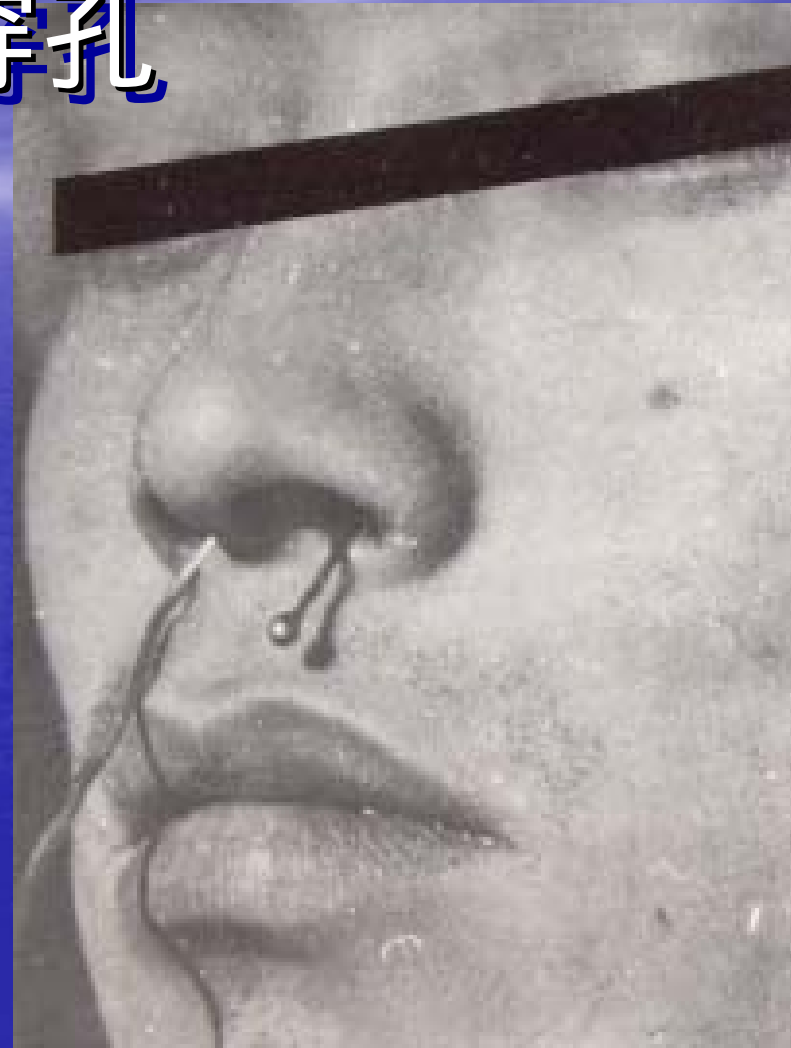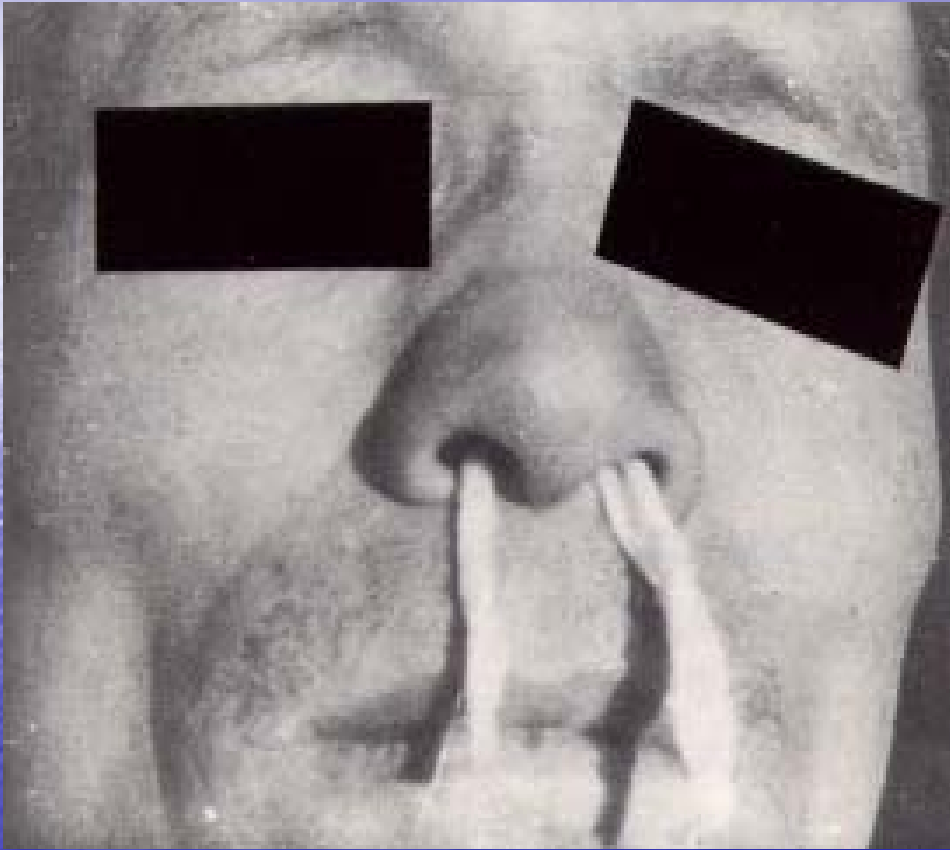


# カドミウム黄色輪



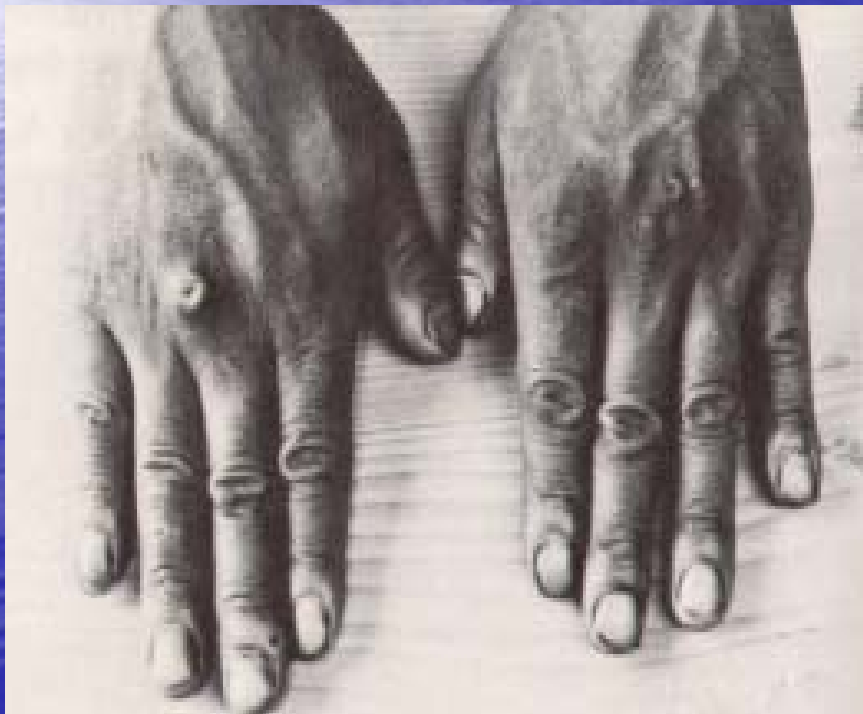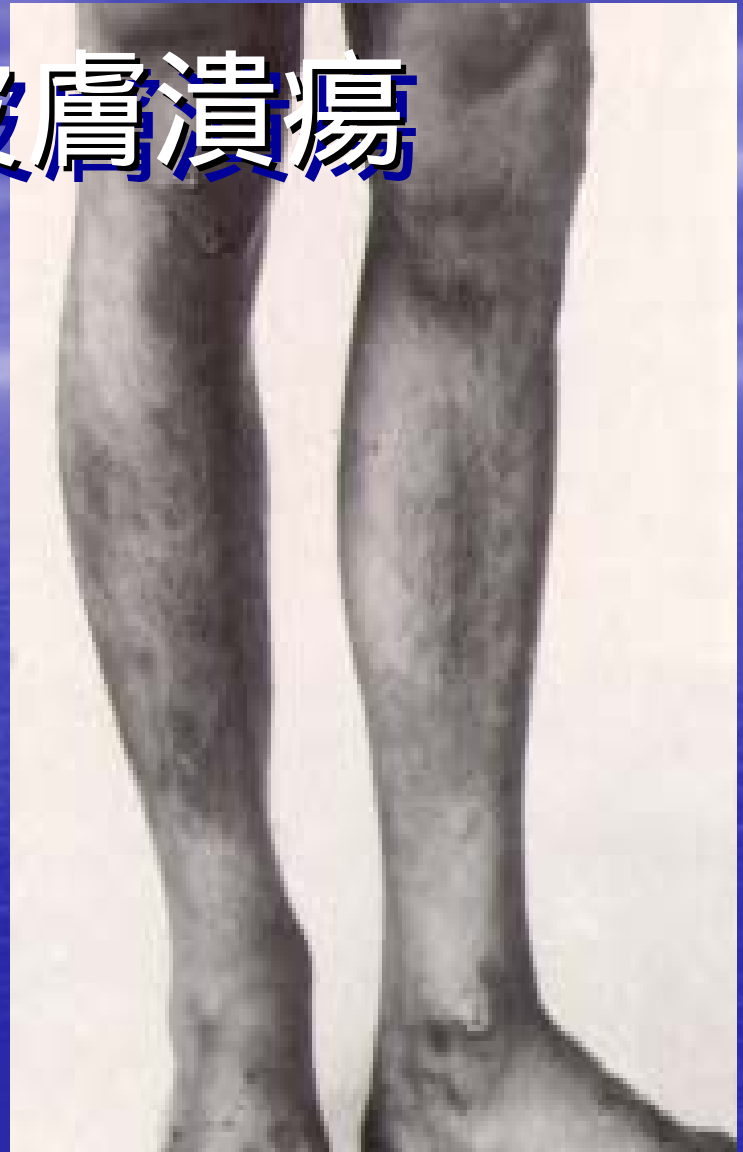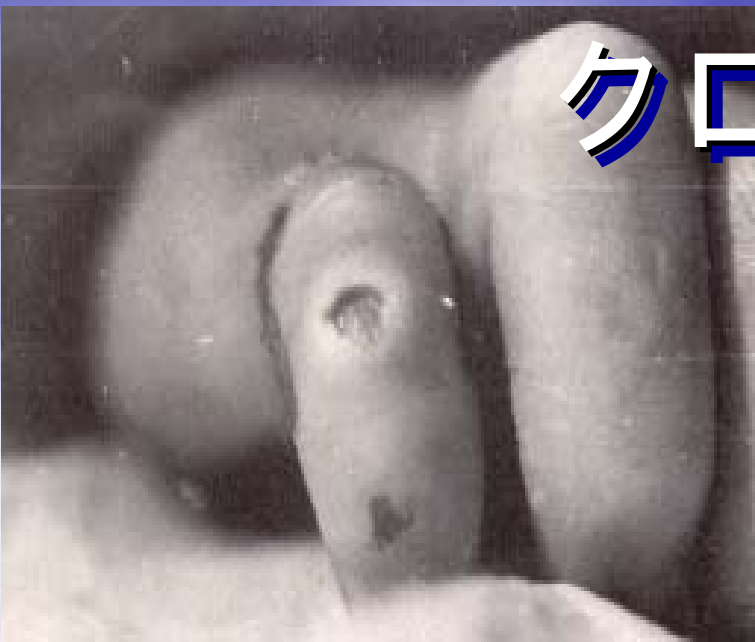男子。カドミウム精錬作業に6～7年従事。  
歯の表面に付着したカドミウムが硫化物によって、硫化カドミウムとなり、黄色を呈している。

# クロムメッキ作業者にみられた 鼻中隔穿孔



6価のクロムは3価に較べ、激しい局所作用、高い毒性をもつ。  
鼻粘膜の症状としては、鼻炎、鼻中隔穿孔、癬痕などがある。

# クロム皮膚潰瘍

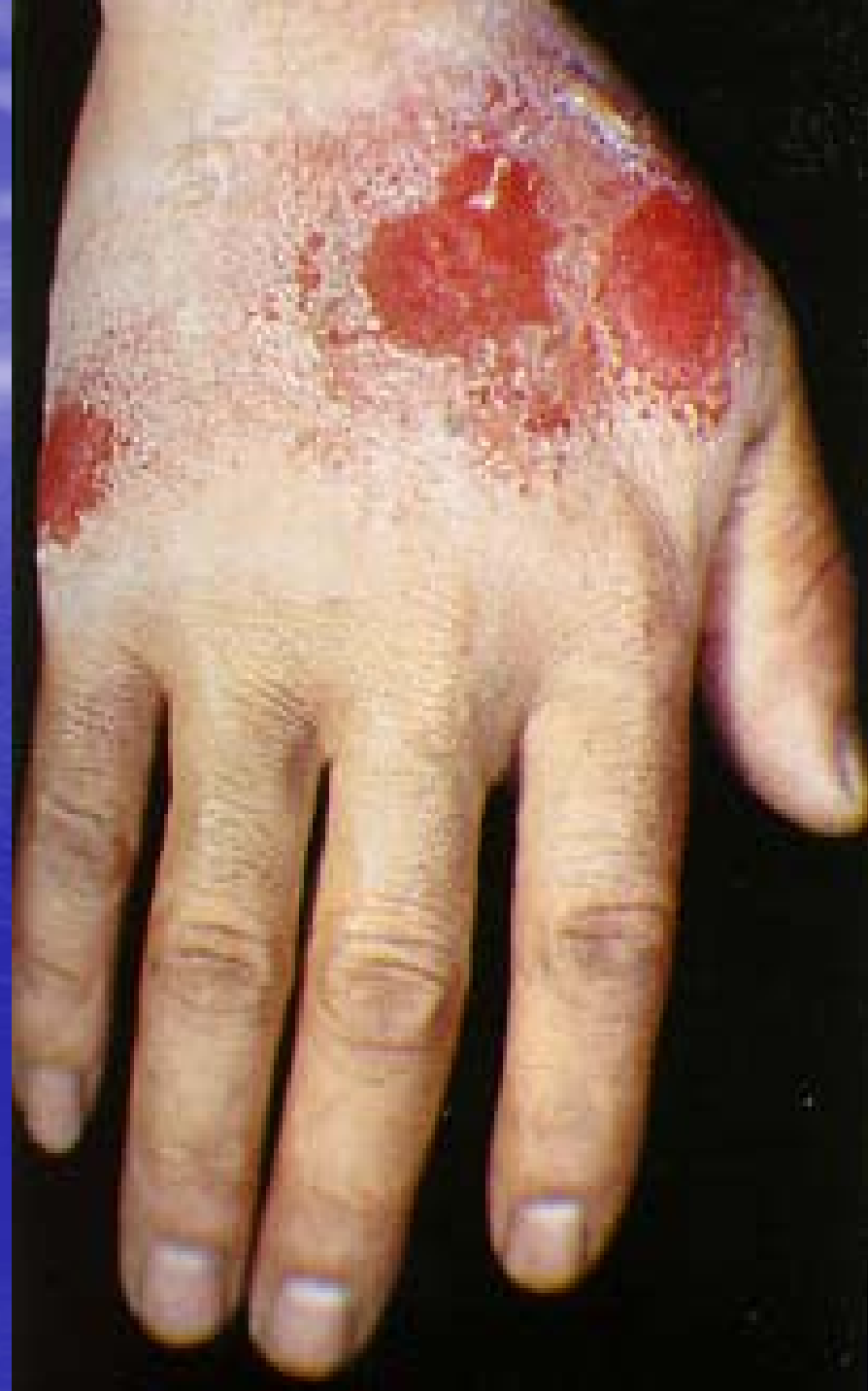

潰瘍は辺縁の隆起した深い小円形の物が多い。

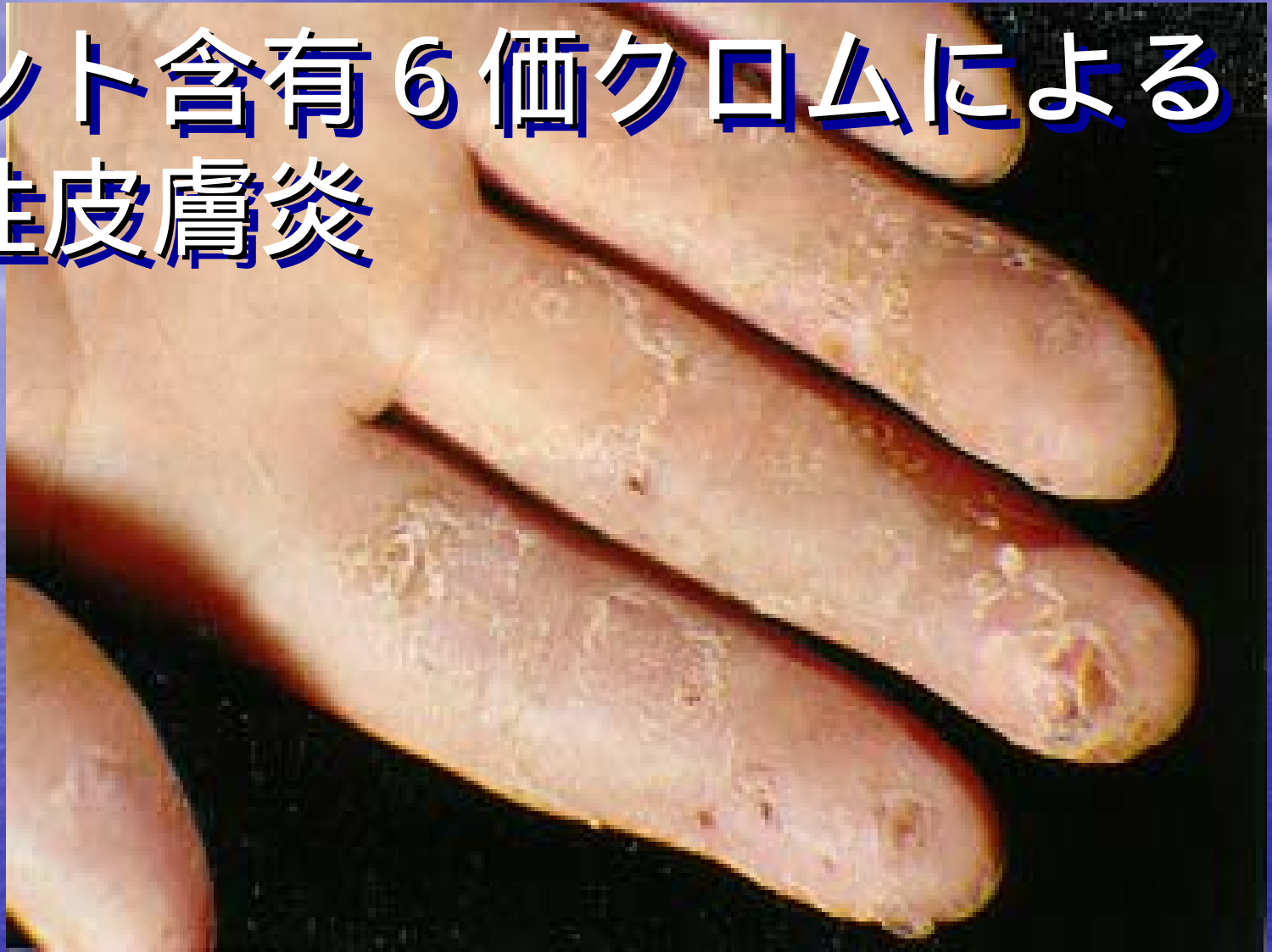## 6 価クロムによる 接触性皮膚炎

男子。20歳。製缶業に2年間  
従事。

右手背に類円形，貨幣状のび  
らん面がみられる。湿疹型の  
接触性皮膚炎である



# セメント含有6価クロムによる 接触性皮膚炎



35歳，男性。左官業に17年間従事。

右手掌に紅斑，小水疱，鱗屑を，右手背にも紅斑，鱗屑，苔癬化を認める。  
セメントに含有する6価クロムによる慢性接触性皮膚炎である。

# マンガン鉱山



焙焼炉



灰かき出し作業

マンガン中毒で問題になるのは、長期間の暴露による慢性中毒である。その主な症状は精神神経症状で、いわゆるパ-キンソン氏症候群の症状を呈する。

毒害の  
汚染

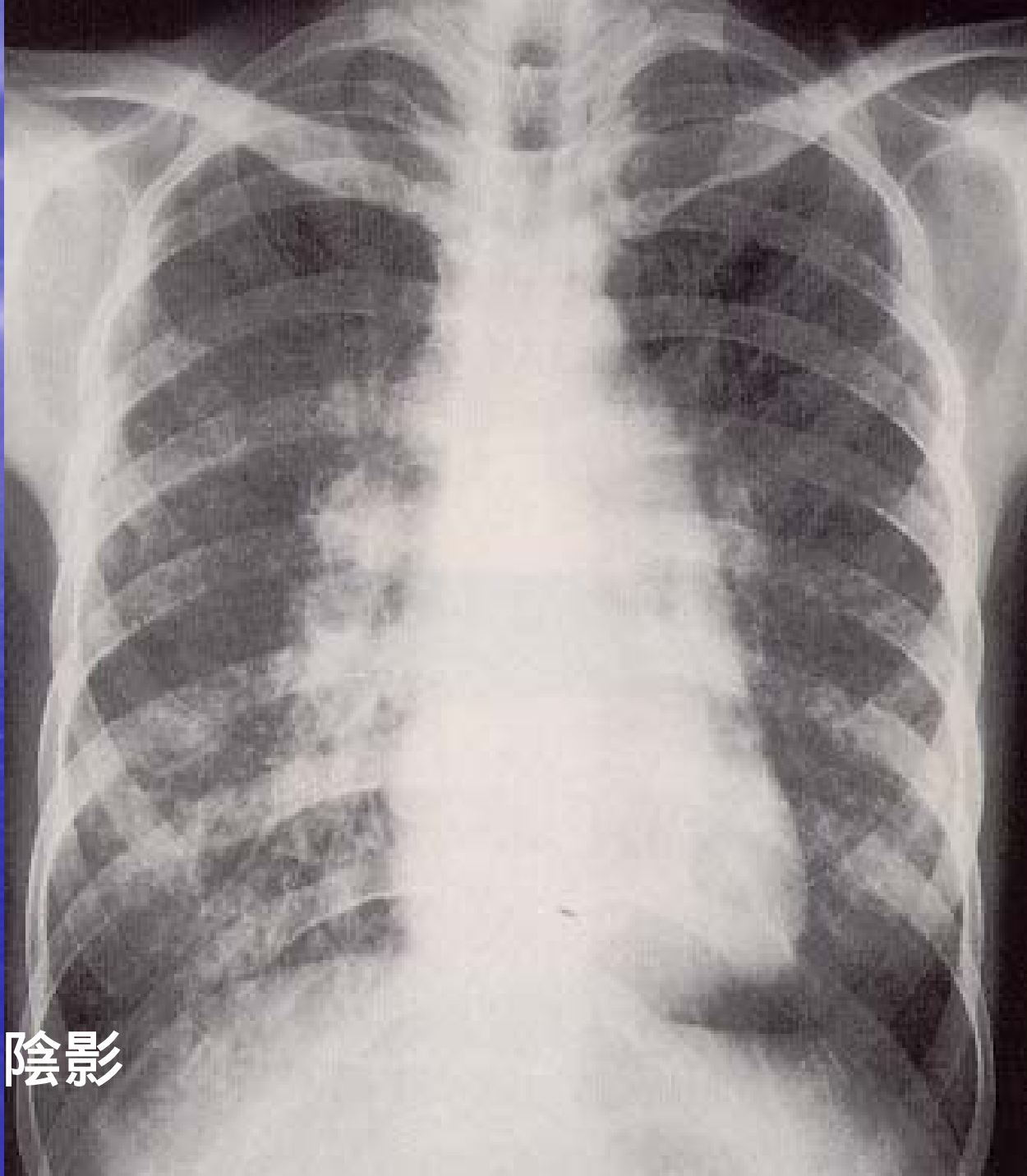高橋澄男

# マンガン中毒による小書症

この例は、地中に埋めた古い蓄電池から流出したマンガンが井戸水に入り、これを飲んでいた家族に起ったもので職業病ではないが、典型的な症状を呈した。

上は、治療前の書字拙劣、かつ末尾にゆくほど字が小さくなる小書症の傾向が見られる。下は、治療後のものである。

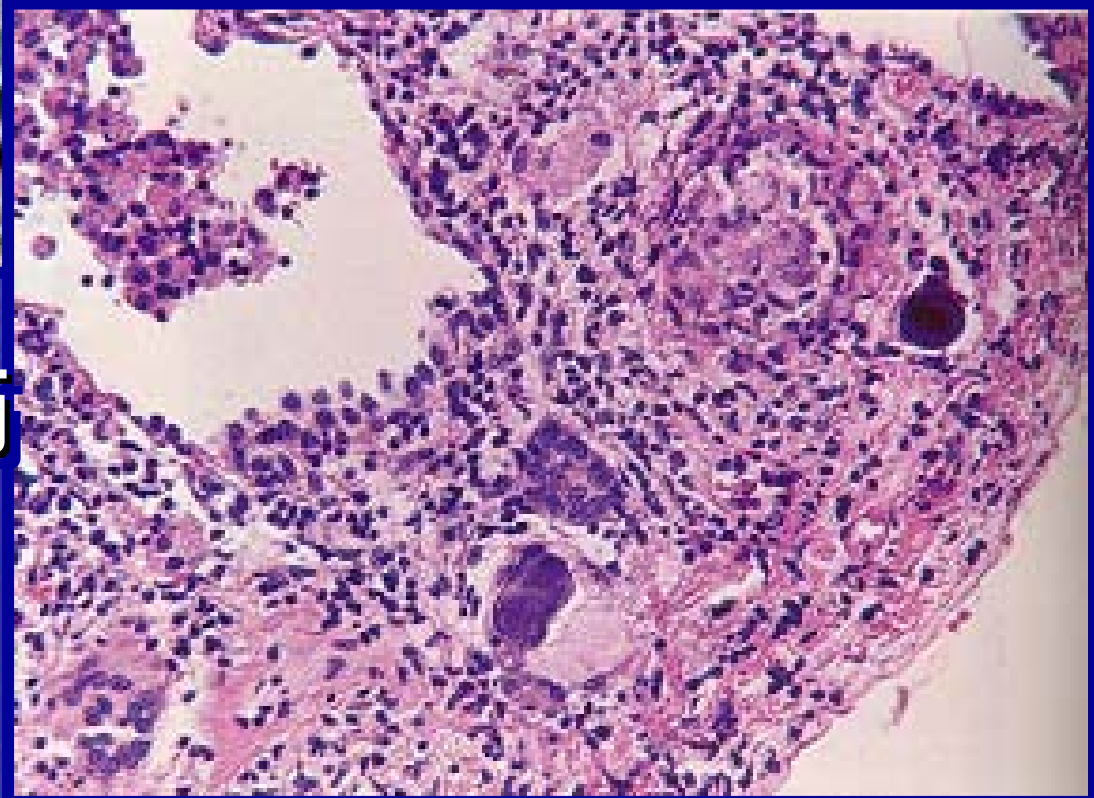
# 慢性ベリ リウム肺 のレント ゲン所見



びまん性小結節性陰影



巨細胞にヘマトキシリンに濃染する甲介様の封入体 (Conchoid body) が見られる。



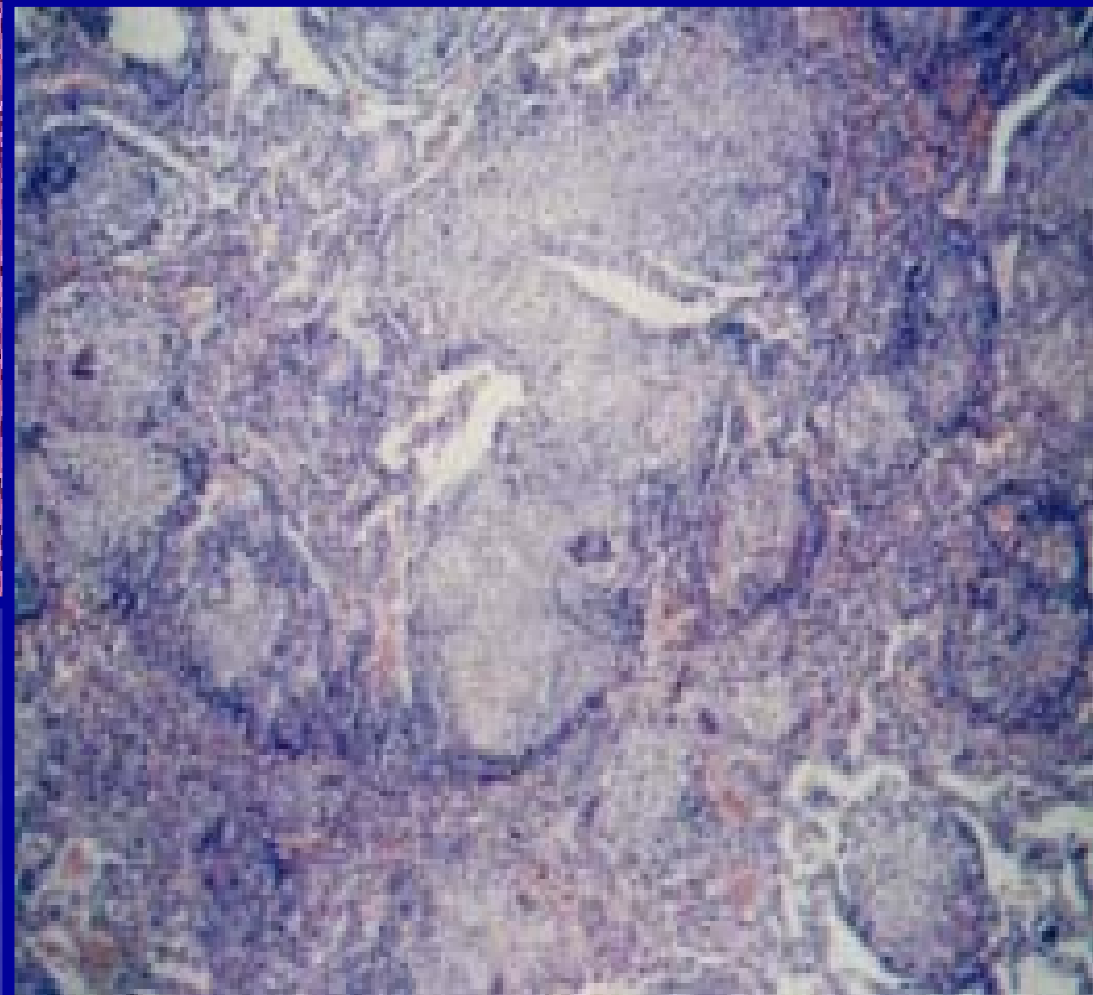
# ベリリウム肺

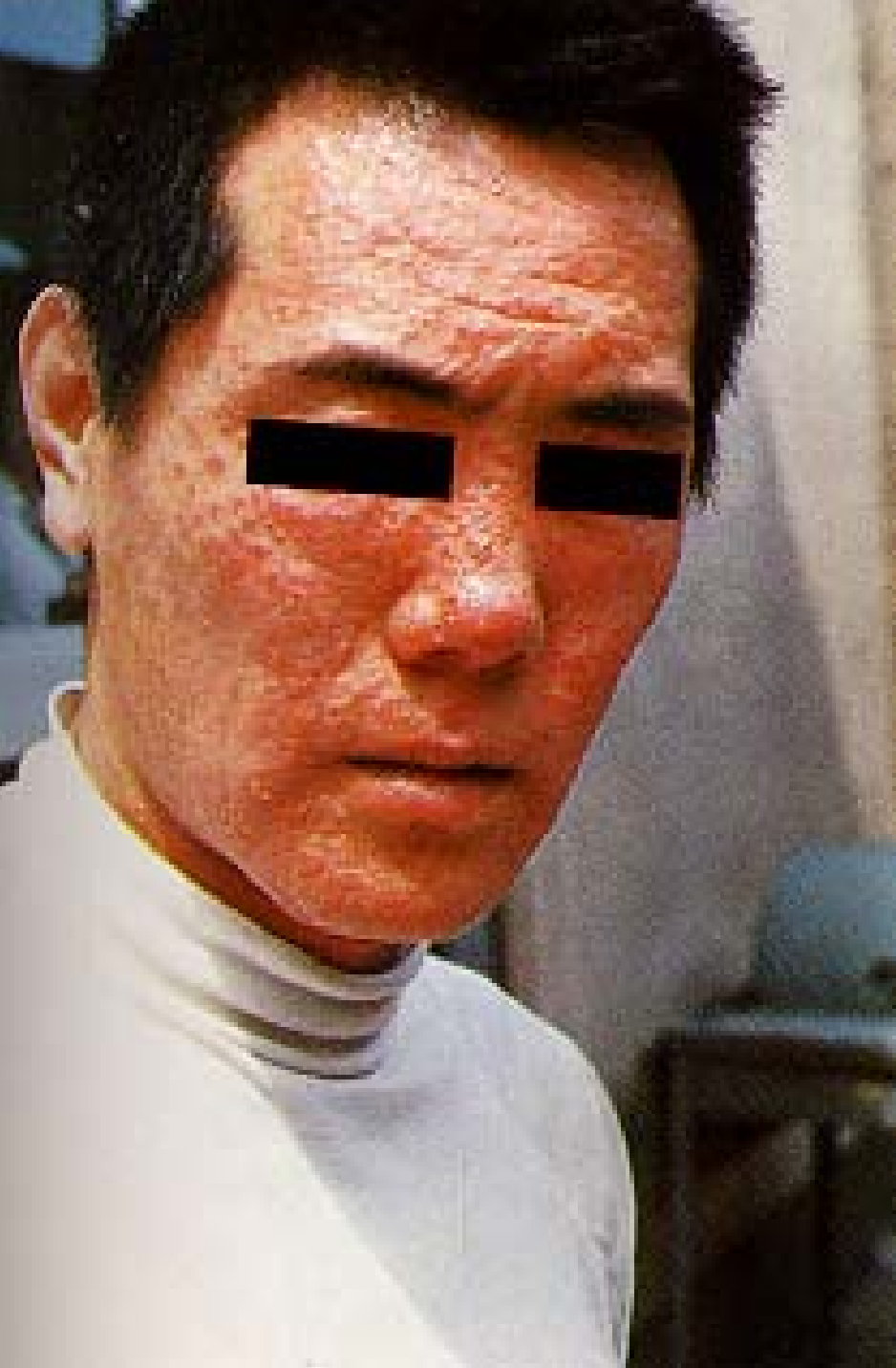慢性ベリリウム肺における肺肉芽腫性病変内のシャウマン小体

# ベリリウム肺 - 肉芽腫様病変

びまん性間質性肉芽腫病変

慢性ベリリウム肺における  
肉芽腫性病変





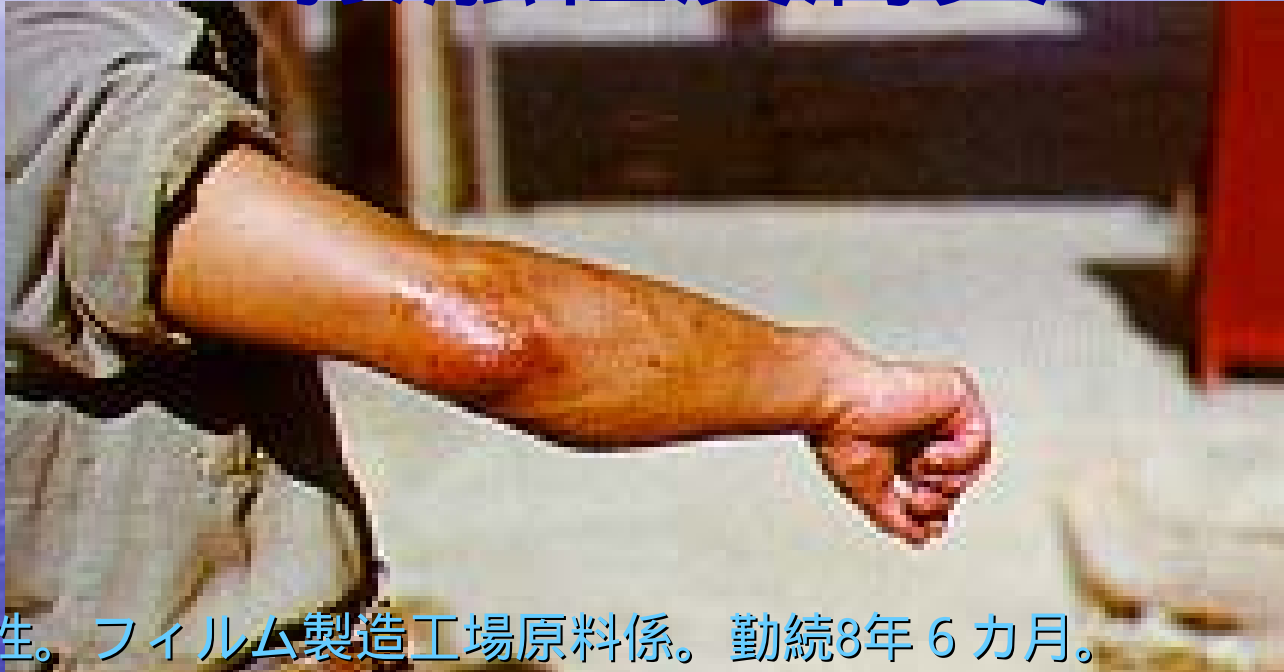# ベリリウム化合物 による 接触性皮膚炎

32歳。男性。弗化ベリリウム  
ソ - ダ ( $\text{Na}_2\text{BeF}_4$ ) 粉末の配  
合作業に6カ月間従事。

顔面を中心に前腕・前胸部に  
発赤がみられる。

皮膚では、皮膚炎、潰瘍を起  
こすことがある。

# ブチル錫化合物による 接触性皮膚炎

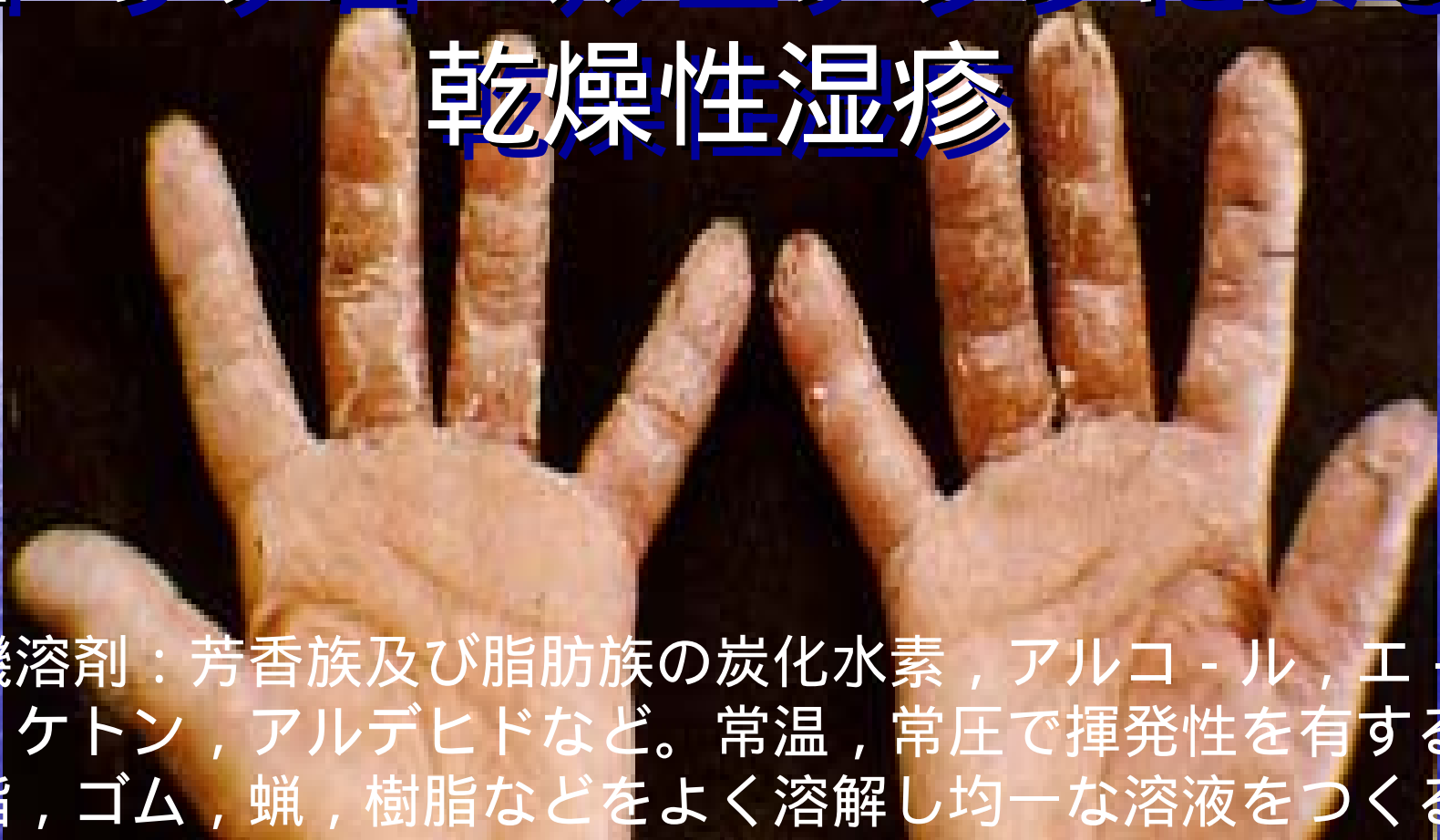

36歳，男性。フィルム製造工場原料係。勤続8年6カ月。  
塩ビ樹脂とジブチル錫マレイト，ラウレイトを配合，加熱し押出機にかけ  
フィルムを製造する作業行程で，原料ブレンダーを清掃するために内部に  
入り作業衣の袖をまくって祖業をしたところ，原料残渣が肘に付着した。  
しばらくして接触部位に熱感を覚え，翌日，腫脹，水疱疹を伴う皮膚炎を  
認めた。

# 有機溶剤

## トリクロロ - ルエチレンによる

### 乾燥性湿疹



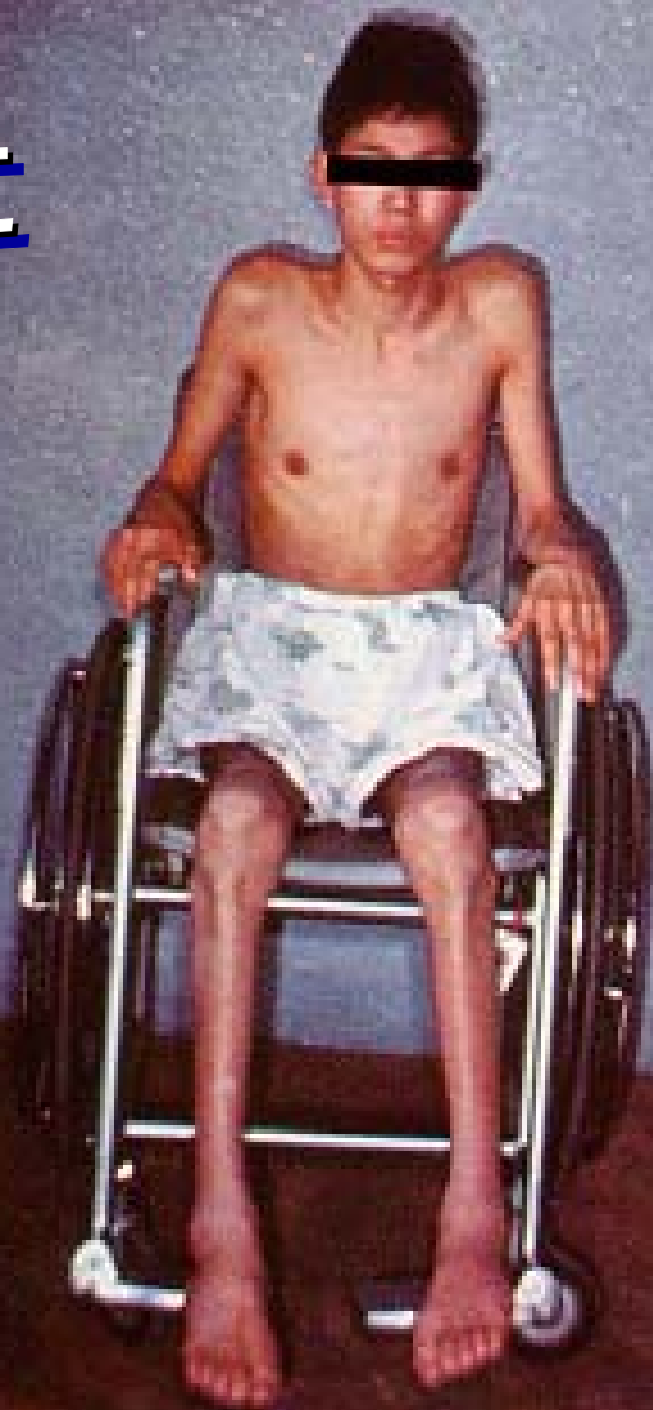有機溶剤：芳香族及び脂肪族の炭化水素，アルコール，エーテル，ケトン，アルデヒドなど。常温，常圧で揮発性を有する。油脂，ゴム，蝋，樹脂などをよく溶解し均一な溶液をつくる。

慢性症状：皮膚の脱脂乾燥，倦怠，削瘦など。

各溶剤に特徴的な臓器障害

# ノルマルヘキサンによる多発性神経炎

19歳。男性。セロファン工場。ノルマルヘキサンに溶解させた有機チタンをセロファン紙に接着促進剤として塗布する作業に5ヶ月間従事。就業1ヶ月頃より疲労感を覚え、3ヶ月くらいから四肢の倦怠、脱力感、知覚異常、歩行困難などを自覚し、さらに上下肢の筋肉委縮を来たした。随意運動の消失、四肢体幹の筋委縮も進展し、生命の危険も心配された。



# 有機ニトロ・アミノ化合物

芳香族ニトロアミノ化合物

合成染料

ニトロ化合物

トリニトロフェノール

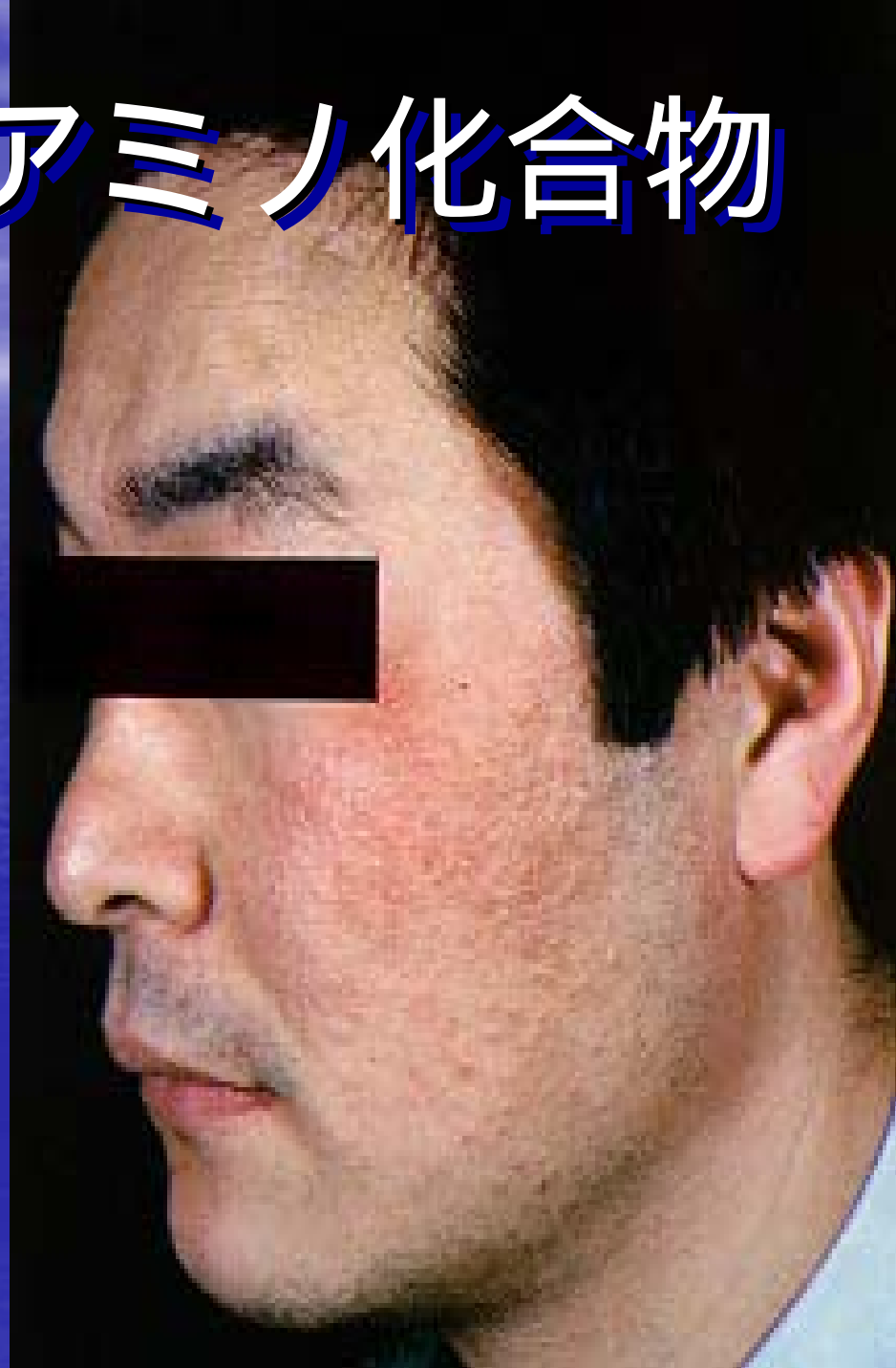トリニトロトルエン

ジニトロクロルベンゼン

・・・ > 爆薬

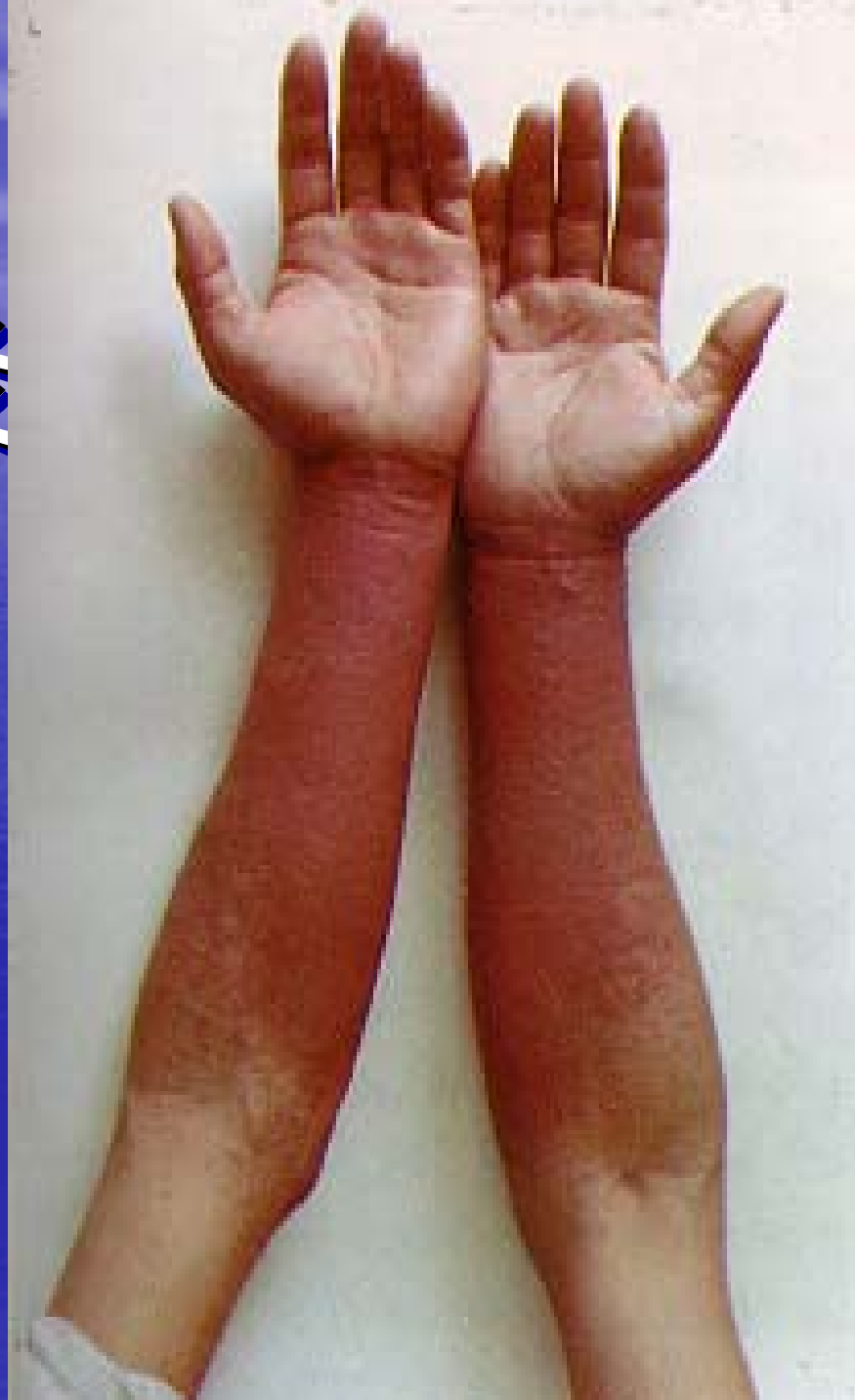人工甘味料

35歳，男性。工学計大学教官。  
実験に用いるメチルアミンによる接触性皮膚炎。顔面頬部に紅斑，丘疹を認める。



# ゴム老化防止 剤による皮膚炎

ゴム老化防止剤N - イソプロピ  
ル - N' - フェニル - p - フェニ  
レンジアミンとワックスとの混合  
剤の袋詰作業で両前腕部に  
掻痒を伴う発赤，腫脹を生じた  
25歳，男性





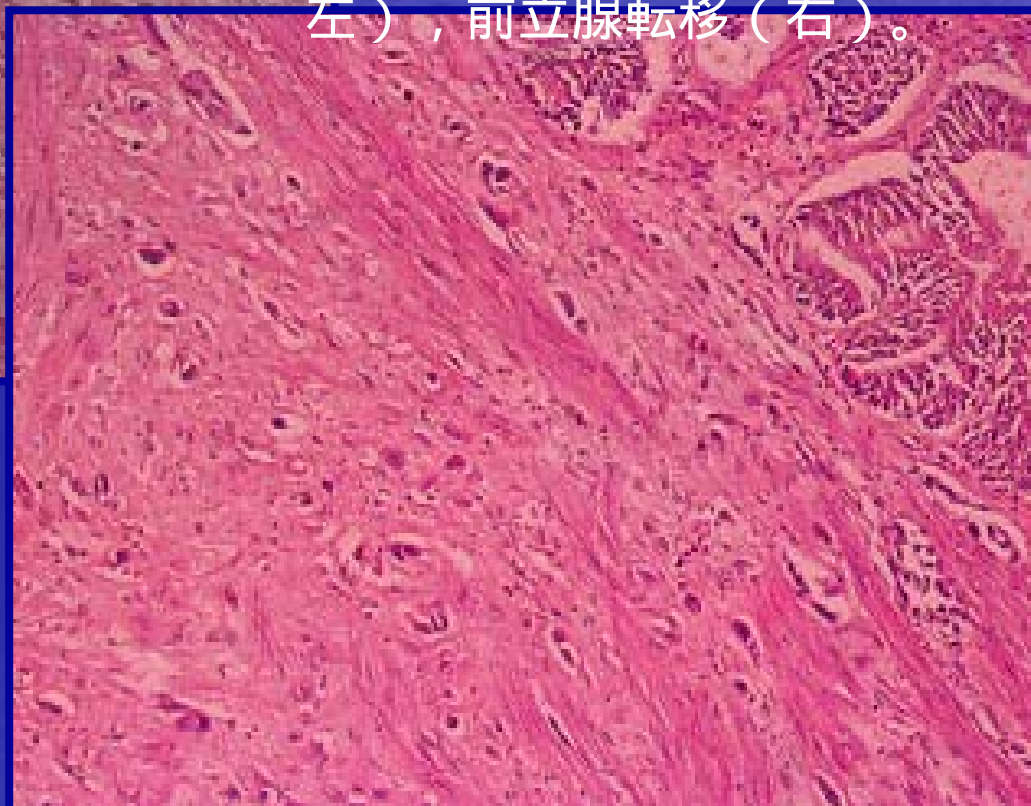
# ハイイツ小体含有赤血球

*p*-ニトロクロロベンゼン，*o*-ニトロクロロベンゼンの混合物をドラム缶に詰め替え作業をしていた作業者に中毒性貧血が発生。血液検査では，メトヘモグロビンが検出され，ハイイツ小体含有赤血球が多数見られた。

# ベンジジンによる膀胱癌

腫瘍は膀胱壁全体を冒し，組織学的には移行上皮癌で異型性かな強い。骨盤内に腫瘍の充満，前立腺，尿道，精囊，直腸前壁，前腹壁，骨盤軟部組織に浸潤。両側尿管に強い拡張，右腎は著明な水腎症であった。

写真は，膀胱癌筋層内浸潤（左），前立腺転移（右）。



37歳，男性。ベンジジン製造作業に2ヶ月間，-ナフチルアミン取扱作業に9ヶ月従事。18年後の膀胱鏡検査で膀胱癌と診断される。

A close-up photograph of a hand with severe skin irritation. The skin on the fingers is cracked, peeling, and discolored, showing signs of acute contact dermatitis. The background is a plain, light-colored surface.

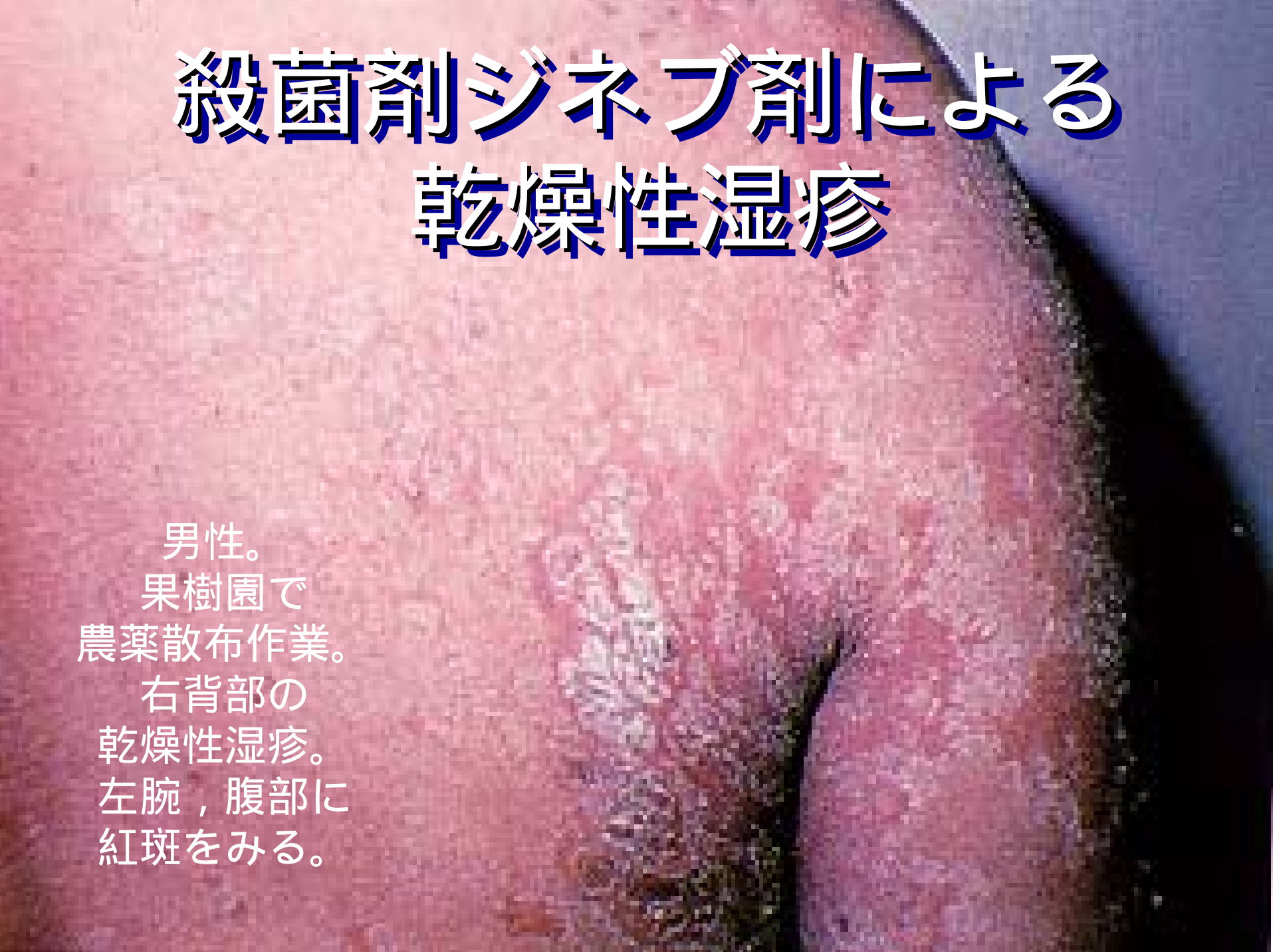# その他の有機化合物 アクチジオンによる皮膚炎

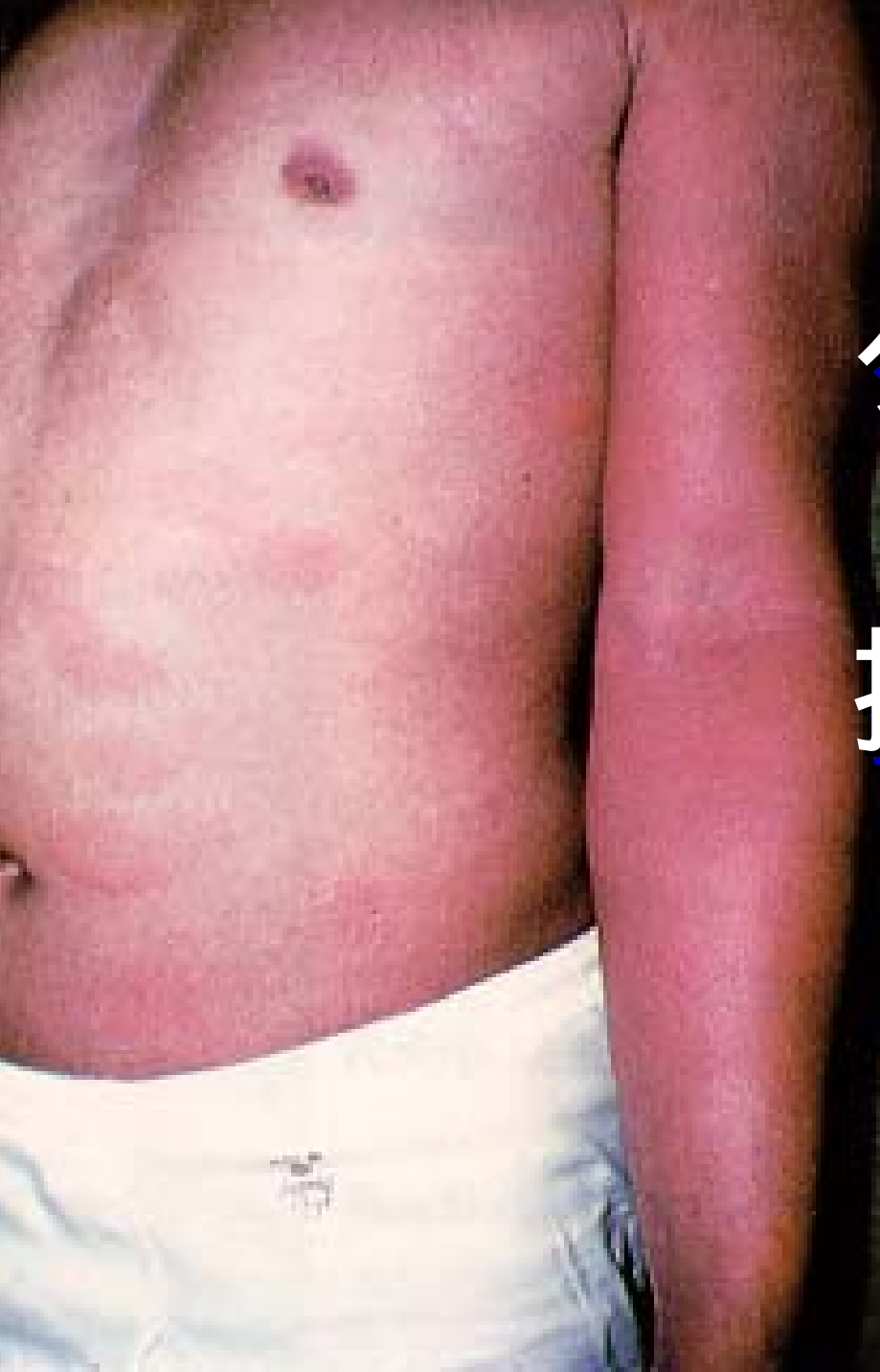農薬製造工場作業者。

アクチジオンを取り扱って1ヶ月くらいから手指突端部の表皮が剥離し始め、疼痛を覚えた。顔面，上肢にも発疹をみた。

# 殺菌剤ジネブ剤による 乾燥性湿疹

男性。  
果樹園で  
農薬散布作業。  
右背部の  
乾燥性湿疹。  
左腕，腹部に  
紅斑をみる。

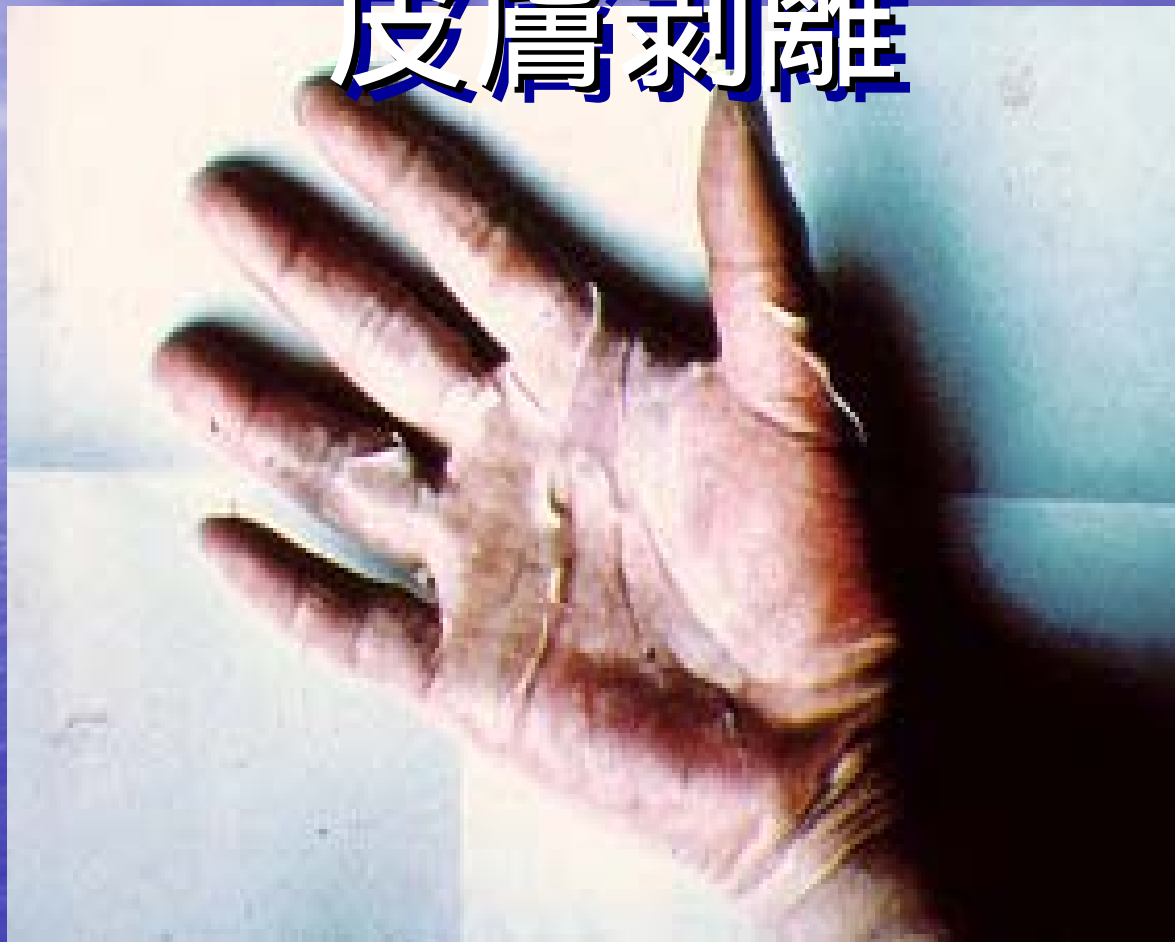



農薬  
ダイホルタン  
による  
接触性皮膚炎

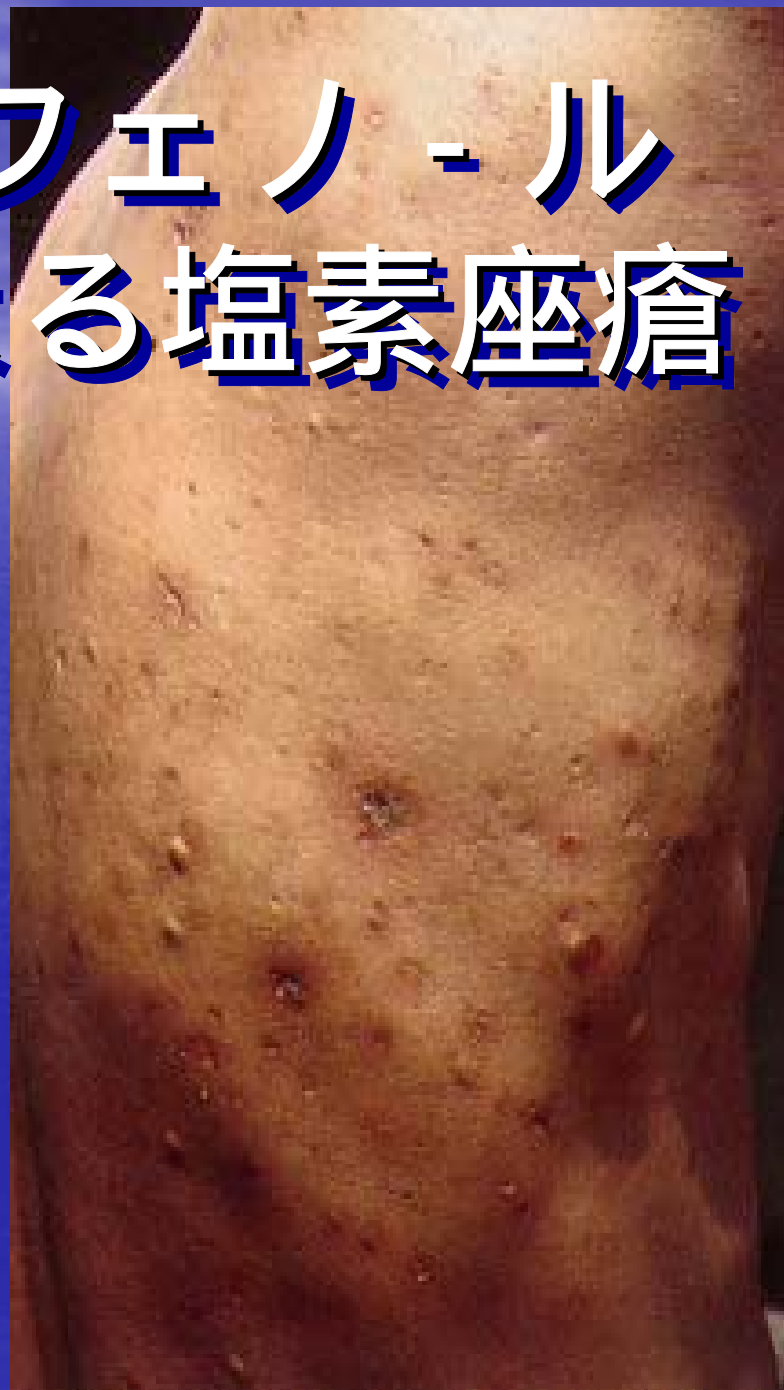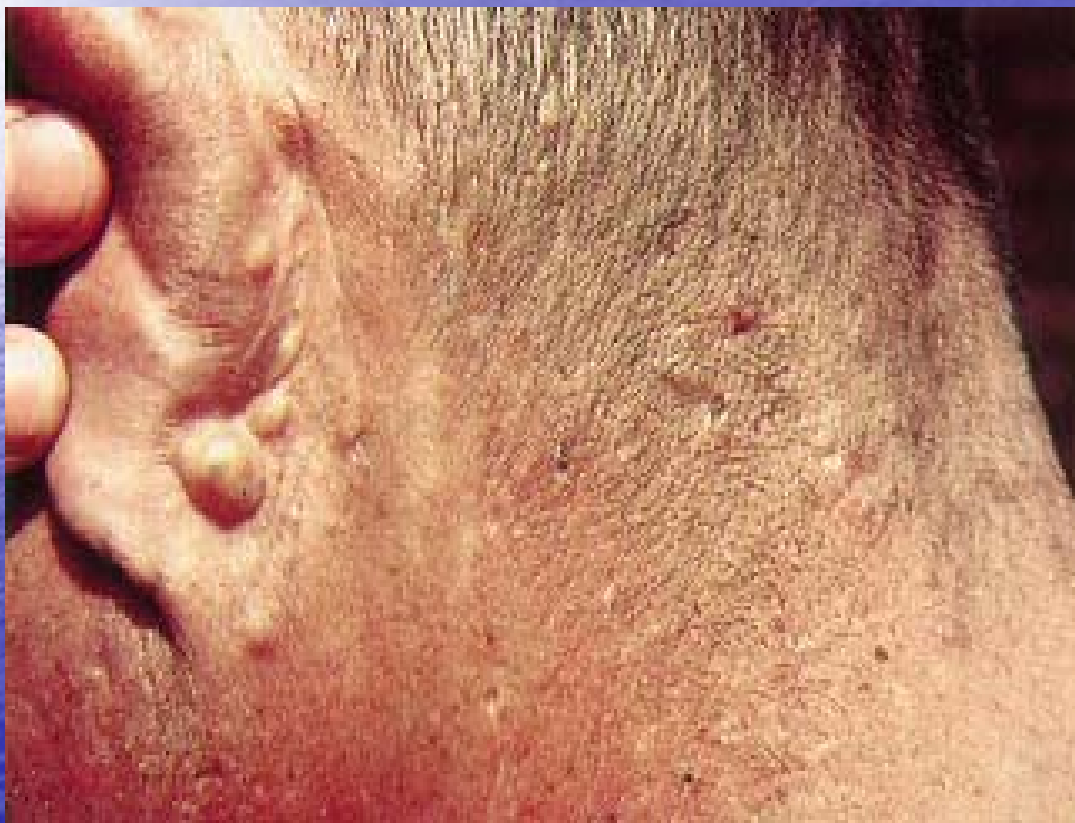農薬散布作業

# アクリルアミドによる 皮膚剥離

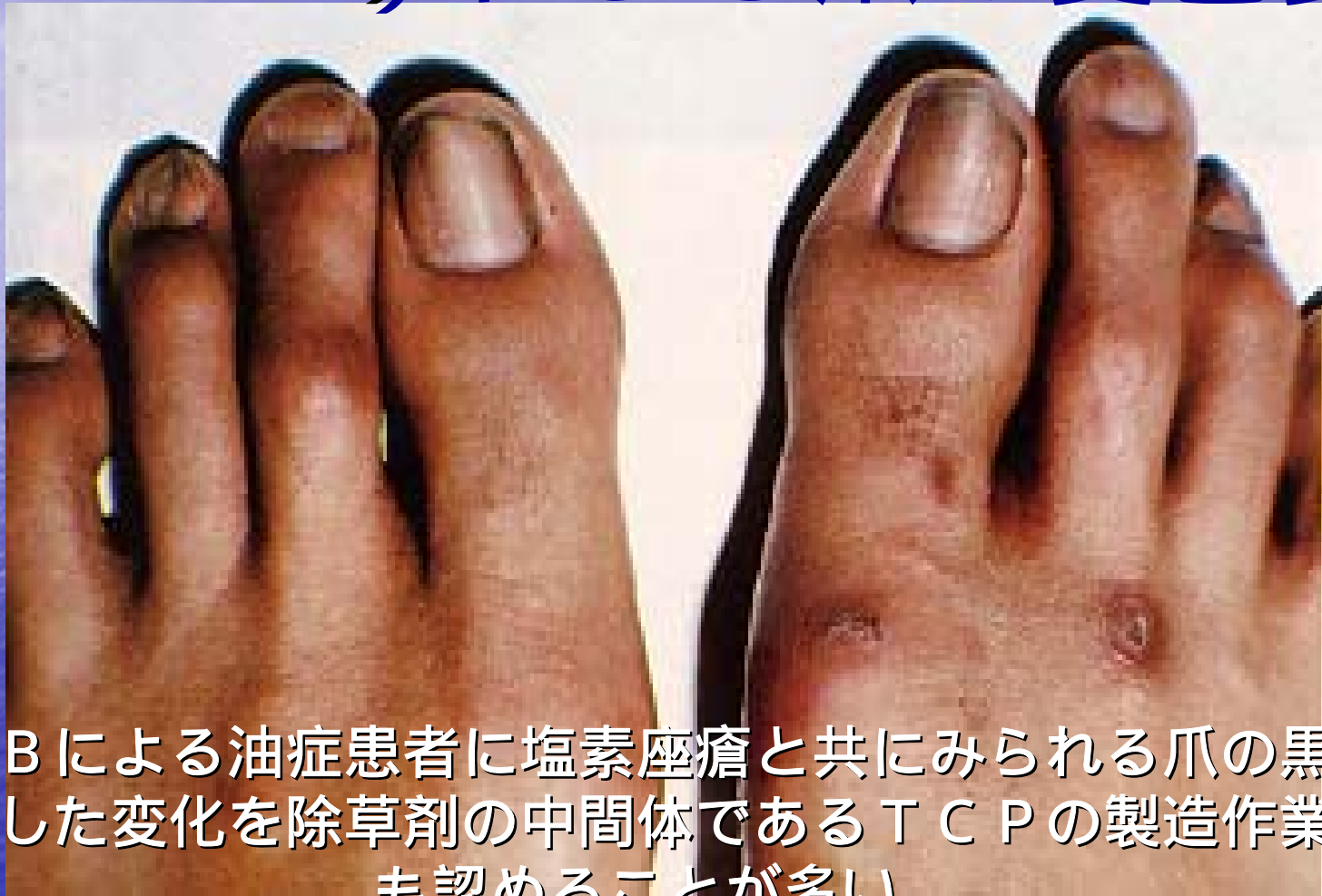

アクリルアミドの製造作業に従事して間もなく、直接手に触れて発症。

# ペンタクロルフェノール (PCB)による塩素座瘡



# トリクロルフエノール (TCP)による爪の変色変形

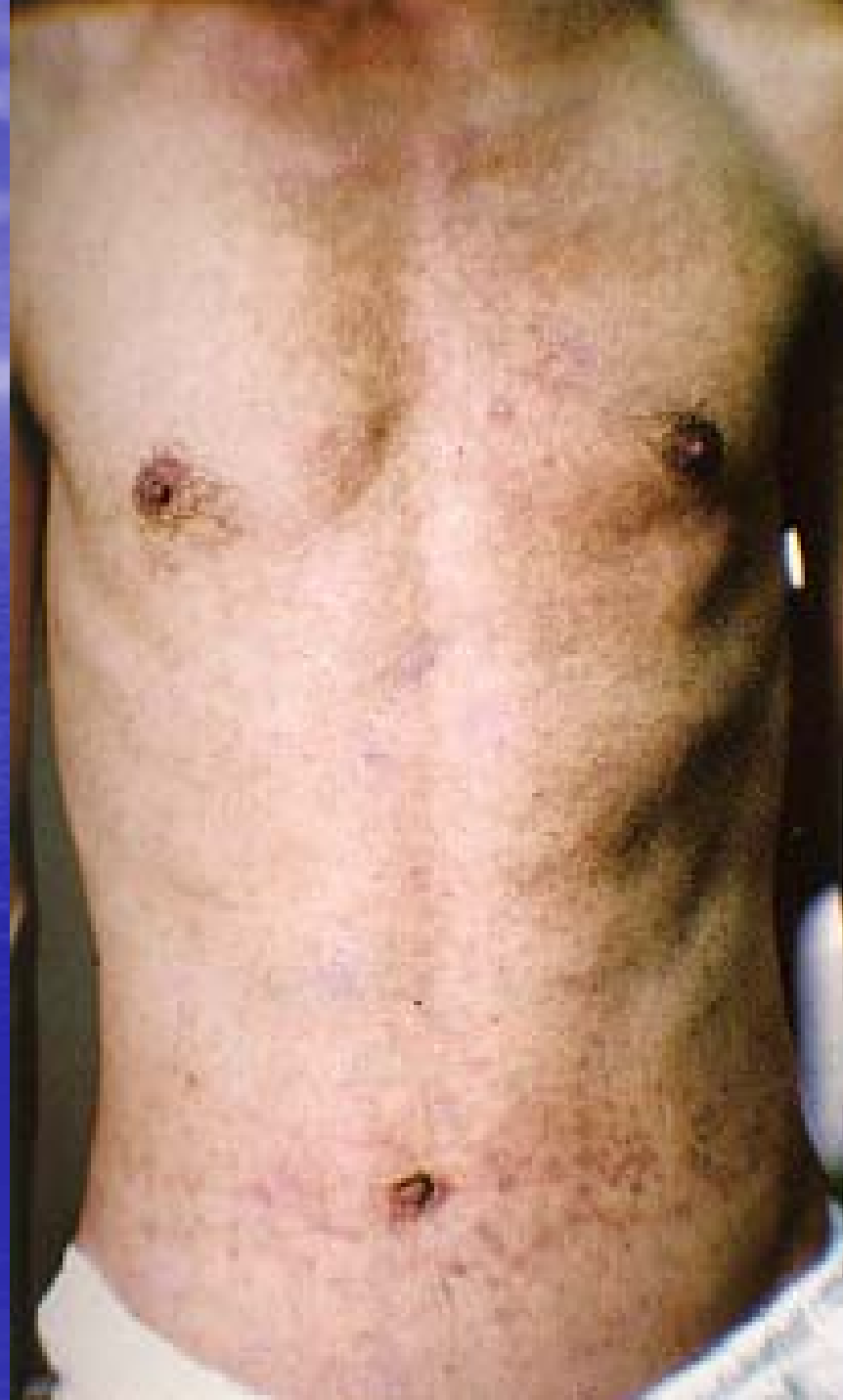

PCBによる油症患者に塩素座瘡と共にみられる爪の黒変と類似した変化を除草剤の中間体であるTCPの製造作業者にも認めることが多い。



# タ - ルによる 皮膚炎

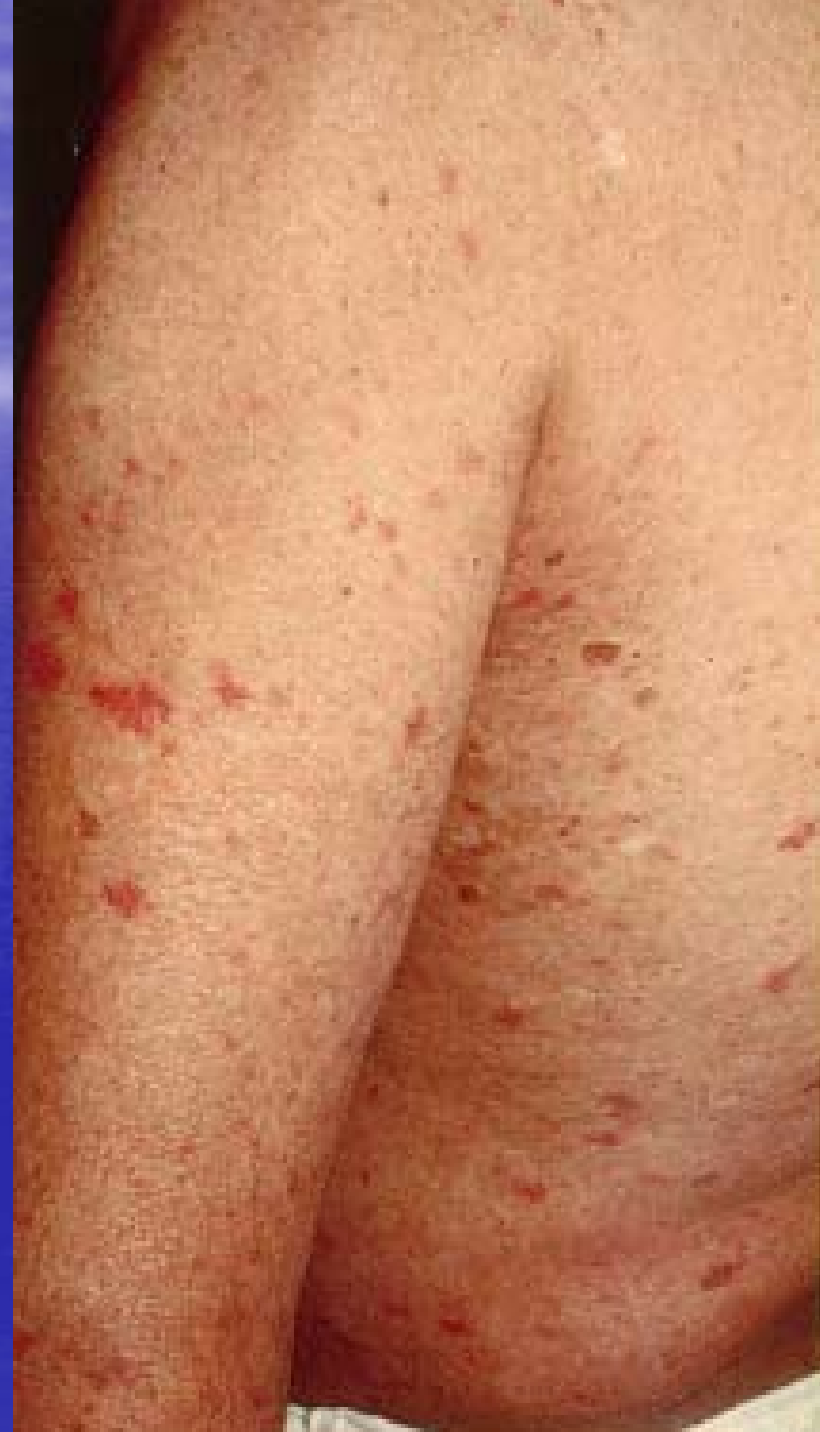タ - ルによる障害には皮膚炎や皮膚の潰瘍・癌，肺癌などが知られている。皮膚障害は，初期には通常の皮膚炎であるが，それが潰瘍に移行し，褐色斑点の色素沈着を生じるが，これをタ - ル性あるいはピッチ性疣とも称され，陰囊などにも発生することもある。



# ガス斑

男性。ガス発生炉作業者。

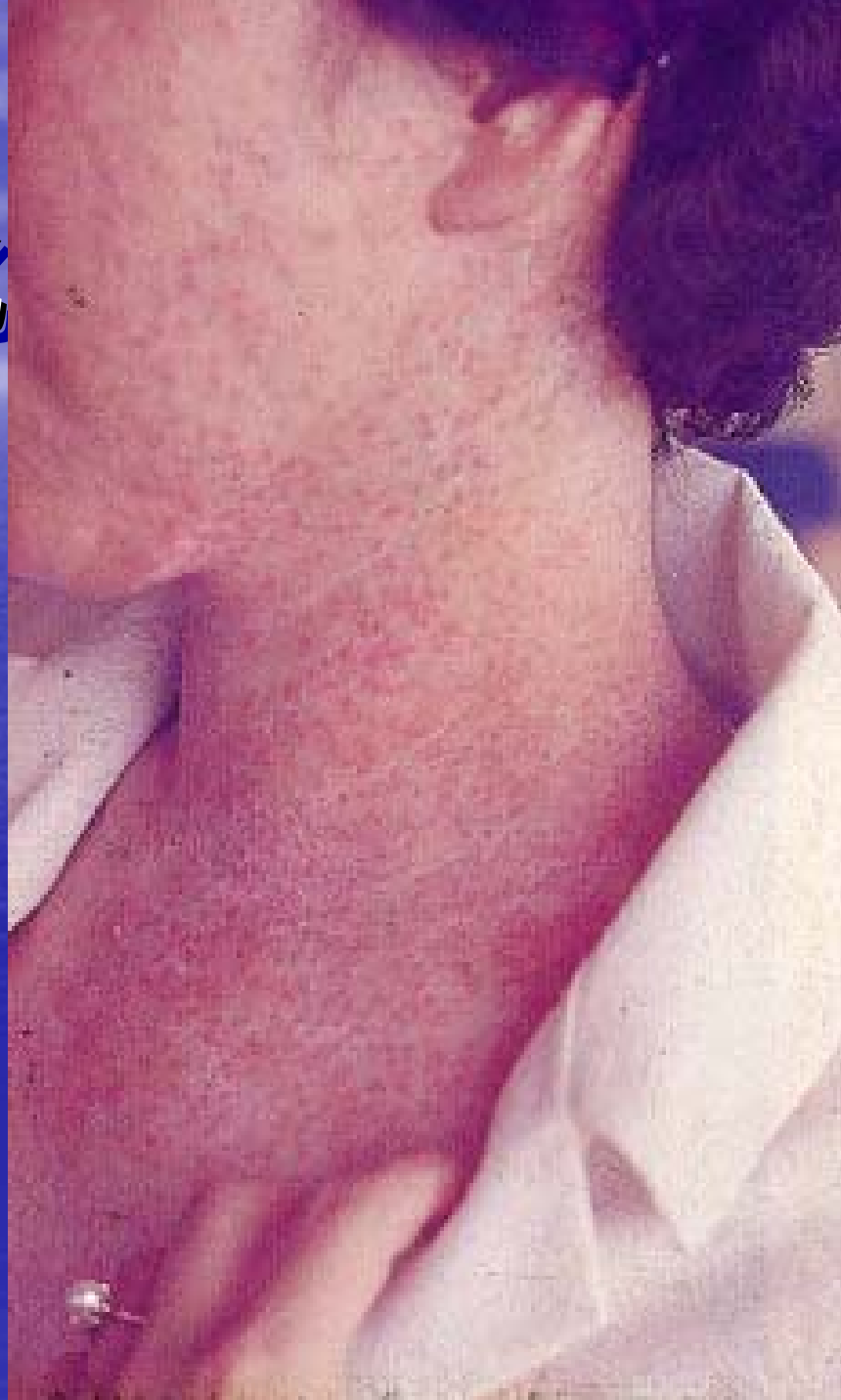ガス斑（Gas Fleck）とは，製鉄工場のガス発生炉，コークス炉などの作業者にみられるバラ様皮疹（限局性毛細血管拡張症）で，通常，米粒大ないし小指頭大の不整形の境界が鮮明な赤色，または紫赤色の斑で皮膚面からの隆起や硬結はない。指圧にて褪色するが通常の鬱血とは異なり部位は固定して長年消えない。さらに，搔痒，疼痛などもない。



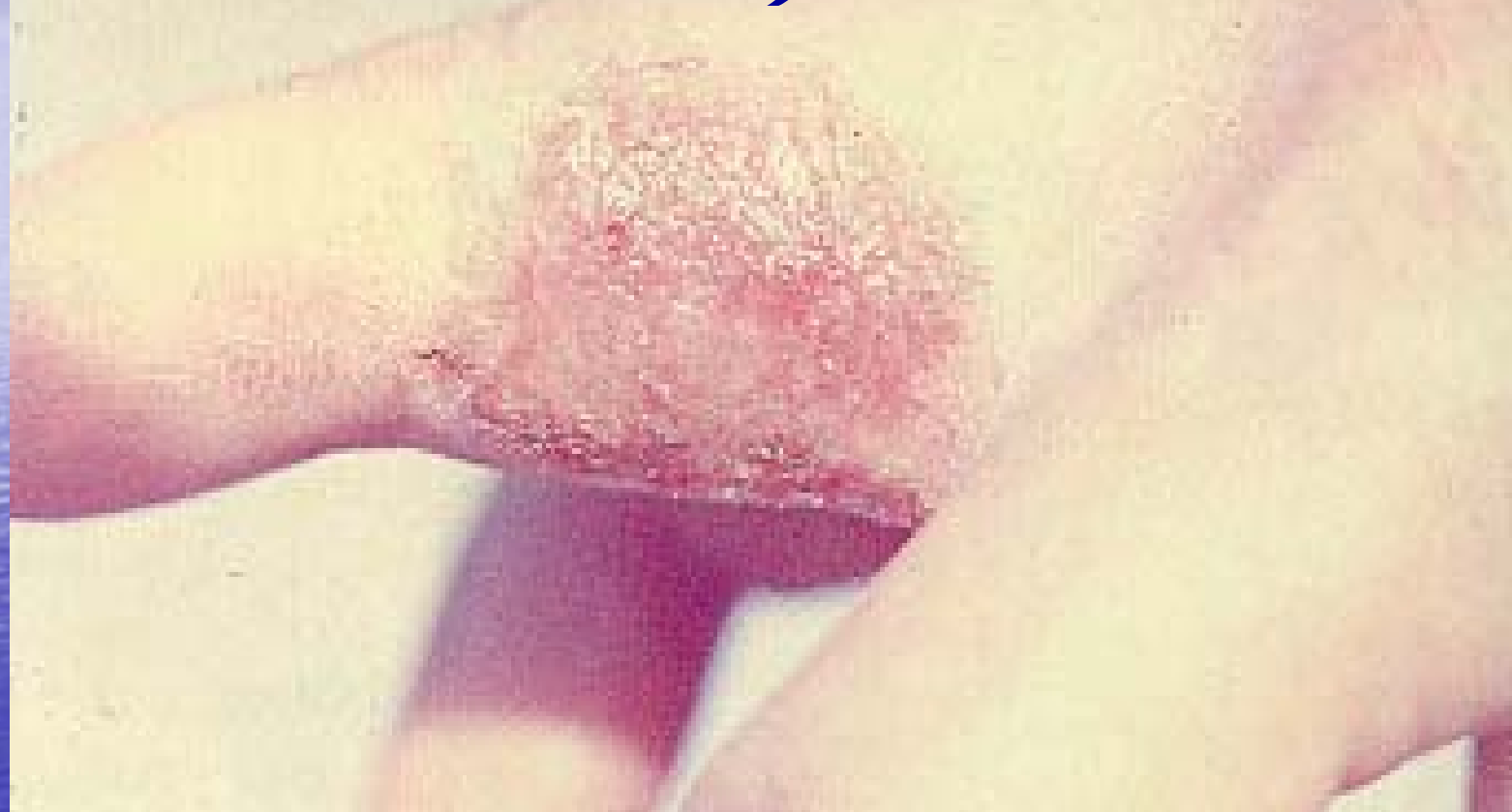# エポキシ樹脂硬化剤による皮膚炎

自動車の防塵フィルタ - 接着作業に従事。

エポキシ樹脂の硬化剤としてテトラエチレントリアミン，  
トリエチレントリアミン，  
トリエチレンジアミンなどの脂肪族アミンを用いていたところ，皮膚炎を来たした。



# エポキシ樹脂硬化剤（ジエチレントリアミン）による皮膚炎



ジエチレントリアミンを取り扱い始めて1週間程度で両手指，前腕部に発疹，掻痒感が著しく，小水疱形成を伴う湿疹を生じた。指間の小水疱は破れてびらん状になっている。

# 無機物質：砒素中毒

三酸化砒素の接触した局所皮膚には紅疹，湿疹，丘疹などの砒素疹や小潰瘍がみられ，これが繰り返されているうちに，黒皮症，角化症が見られるようになる。稀に，皮膚癌が発生することも知られている。

三酸化砒素による黒皮症  
表皮基底層のメラニン色素増加。

# 三酸化砒素による鼻中隔穿孔

粘膜症状としては、特に鼻粘膜の所見が特異的で、びらん、潰瘍から鼻中隔穿孔を来すこともある。

尚、慢性の作用により対称性の下肢神経炎を起こした例があり、また、第二次世界大戦中および直後の銅精錬作業者には肺癌のリスクが高いことが、明らかにされている。

# 砒素による色素脱失

背部に小斑状白斑がさみだれ状にあり，前胸部にも色素脱失斑あり，  
知覚低下あり。

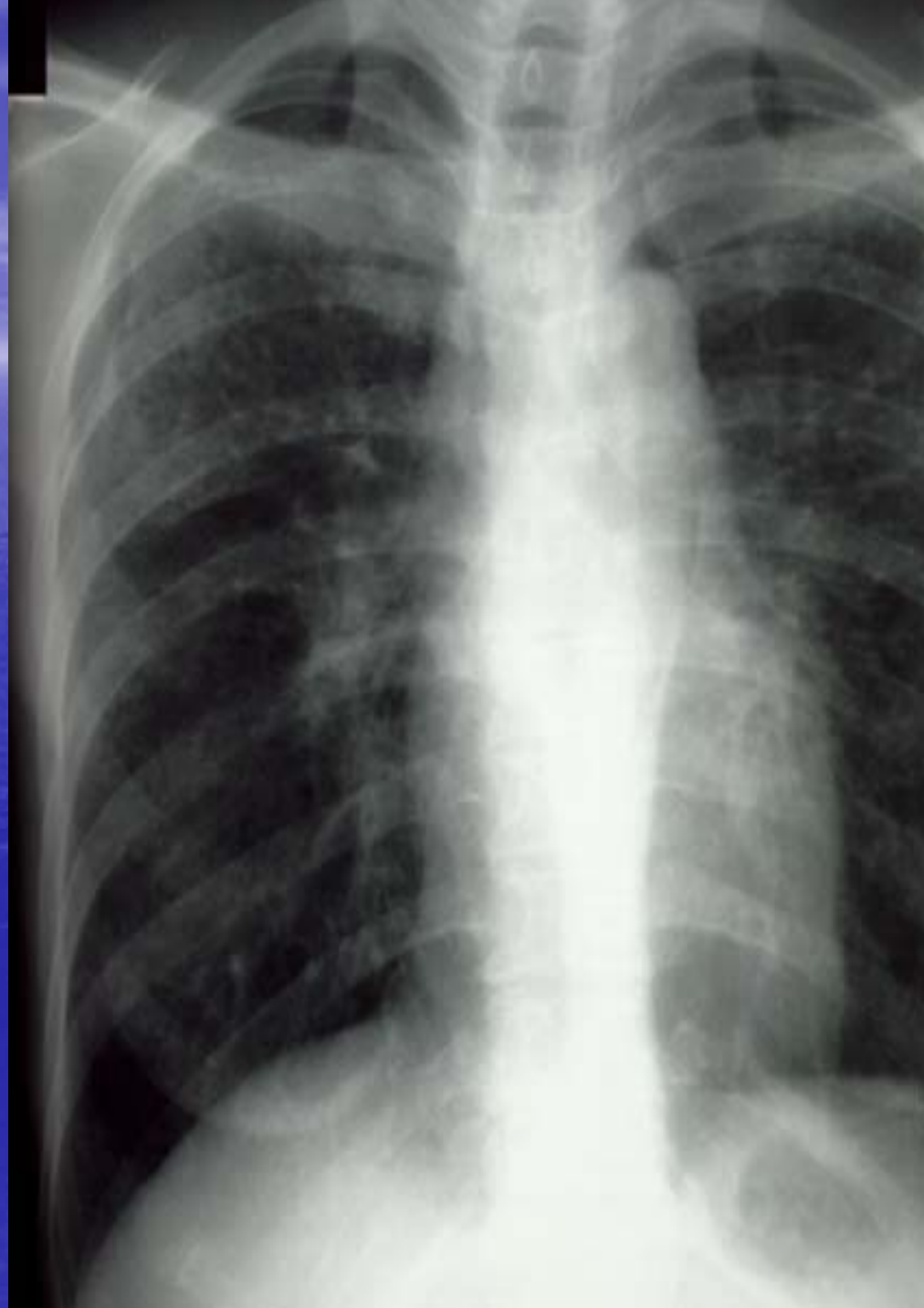# 塵肺症

気胸を合併し  
両側上中肺野優位の  
小粒状影

両側上中肺野比較的鮮明な小粒状影が密に分布している。

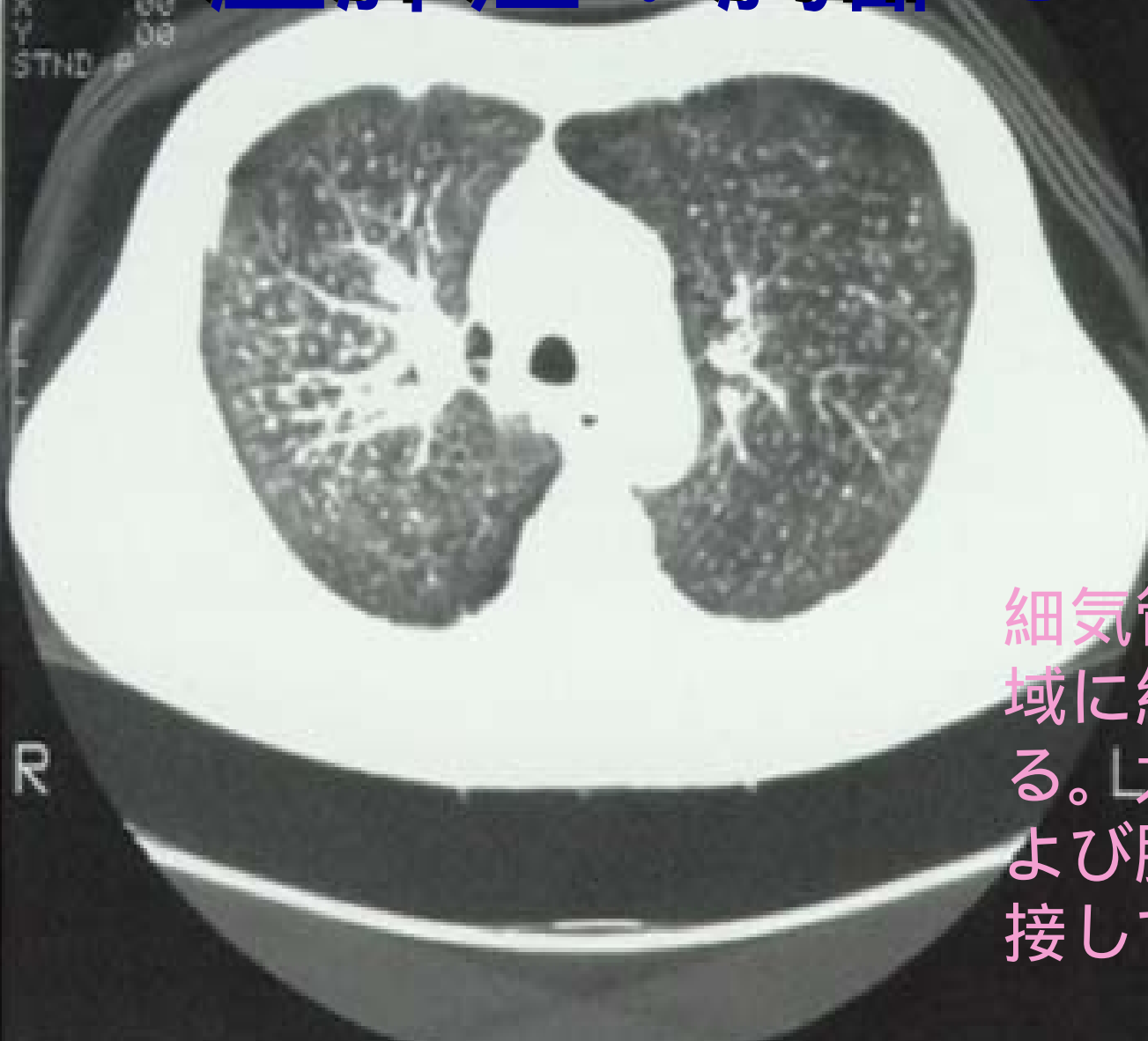両側とも気胸を合併している。

左右の肋横角に病変はほとんどない。





# 塵肺症：胸部CT所見

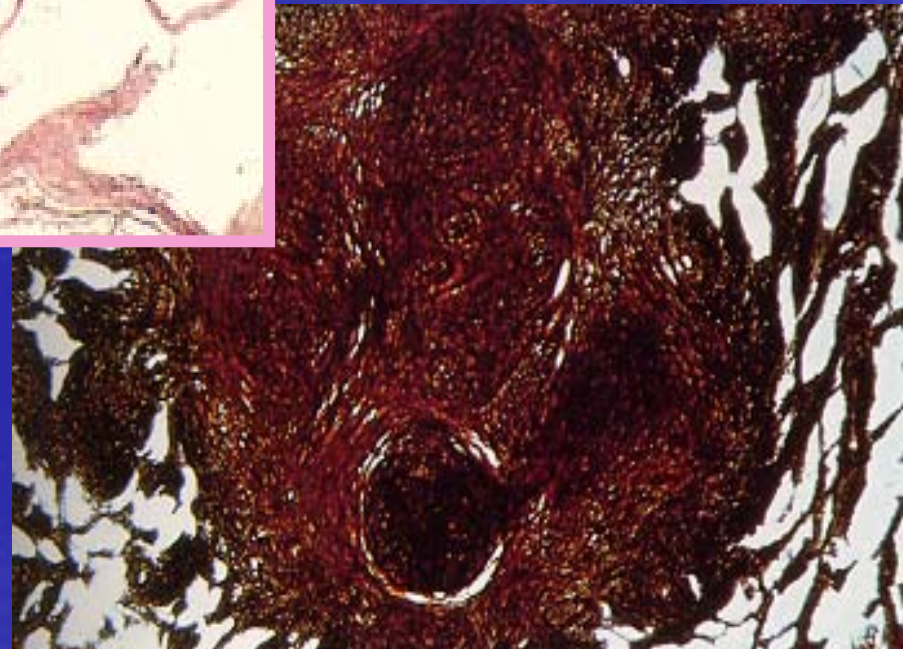


細気管支～肺泡領域に結節影を認める。太い肺血管および胸膜に結節は接していない。


# 塵肺症（珪肺）：病理

炭坑での岩石掘進作業従事者。  
中葉上部の珪肺結節の融合。  
銀繊維染色像。

元トンネル工事従事者。  
炭粉沈着と一部硝子化を伴う  
結節病変とその周囲の気腫性  
変化が認められる。



# アスベスト 電子顕微鏡像



石綿：白石綿，青石綿，黄石綿  
などがあるが，化学的にはマグ  
ネシウム，鉄などを含む繊維状  
珪酸塩である。

石綿肺症では，珪肺症のような  
結節性病変は作りにくい。気管  
支炎，肺炎を合併しやすく，肋  
膜の変化や小気管支拡張なども  
強い。石綿小体の喀痰中の検出  
は，診断の一助となる。  
胸膜，腹膜の悪性中皮腫の発生  
率が高い。


# 潜水病による下肢の障害

66歳，採貝ダイバ - 。

昭和6～16年，オ - ストラリアの木曜島に移民。ダイバ - として従事。第二次世界大戦後2～3年間国内でサルベ - ジ。昭和8～31年，アラフラ海でダイバ - として採貝従事。

軽中度の潜水病には年中かかっていたがその都度完治した。サルベ - ジで視力障害。アラフラ海で18～20尋（尋 = 6尺 = 約1.8m）のところで重症の潜水病にかかり下半身が麻痺し帰国。歩行障害を来した。

下腿部の太さが左右で異なる。下肢に感覚異常あり，膝伸展不完全，サンダルを履いていて脱げてわからず，また，脱いだつもりでも履いていたことあり。頻回尿，尿失禁あり。



白ろう指

# 振動障害

末梢循環障害による。  
振動暴露にもっとも特徴的な病態で、白指発作（白ろう指，レイノ - 現象）  
，手指の冷感ないし皮膚温の低下，爪圧迫による退色回復時間の遅延などが  
みられる。

# 振動障害

## 運動器障害

### 鷲爪手と筋委縮

肘関節症のため尺骨神経が圧迫されて神経麻痺を起こし、鷲爪手と筋委縮を起こした症例。

主として上肢の骨，関節，筋肉等にかかる障害。指，手，肘，肩関節に変形性病変として認められる。とくに，肘関節が多い。

水中よりあげたあとの皮膚温回復の遅延

# 振動障害



振動障害患者の手のサ - モグラフィ - 。皮膚温の高いところが白くうつる。左側第IV, V指は異常。